STRESZCZENIA

TRUDNE PRZYPADKI W CHIRURGII SZCZĘKOWO-TWARZOWEJ

Dr hab. n. med. Krzysztof Dowgierd

TRUDNE PRZYPADKI
W CHIRURGII SZCZĘKOWO-TWARZOWEJ

OLSZTYN
28-29.11.2025

Tytuł:
Trudne Przypadki w Chirurgii Szczękowo-Twarzowej

Autor:
Dr hab. n. med. Krzysztof Dowgierd

Data wydania:
15.11.2025

Wydanie nr 1
Tom I

Imprint: Alfakonferencje

Okładka - zdjęcie autor: raquel
źródło: https://stock.adobe.com/pl/images/woman-abstract-collage-ai-generated/560243883

Opracowanie graficzne i skład: kreomania Justyna Kozłowska

SPIS TREŚCI

Trudne przypadki w mojej karierze – chirurgia jamy ustnej i implantologia. 4
Tadeusz Morawiec

Ocena skuteczności zabiegów zachowania wyrostka zębodołowego przy wykorzystaniu materiałów allogennych i ksenogennych. 5
Piotr Mojżesz/ Tadeusz Morawiec

Zastosowanie technologii druku 3D w rekonstrukcji dna oczodołu po urazach twarzoczaszki – opis przypadku. 6
Piotr Pławecki

Zastosowanie lampy VELscope w diagnostyce i monitorowaniu procesu leczenia zmian patologicznych błony śluzowej jamy ustnej. 7
Zuzanna Kochanowicz

Wykorzystanie lasera Er:YAG oraz fibryny A-PRF w skojarzonym leczeniu chirurgiczno-farmakologicznym MRONJ. 8
Piotr Mojżesz

Wpływ zabiegów chirurgii stomatologicznej na biochemiczne parametry śliny. 9
Jakub Adamczyk

Technika Spadochronowa: Nowa endoskopowa metoda zamykania nawracających przetok ustno-nosowych u pacjentów z rozszczepem podniebienia. 10
Aleksander Zwierz

Zastosowanie przezustnej chirurgii robotycznej (TORS) w leczeniu gruczolaka podstawnokomórkowego przestrzeni przygardłowej. Opis przypadku. 17
Estera Horodyska

Planowanie 3D i indywidualne rozwiązania w chirurgii twarzy dzieci, młodzieży i dorosłych – teraźniejszość oraz przyszłość. Badanie wieloośrodkowe. 18
Rafał Pokrowiecki

Stan zapalny - sprzymierzeniec czy wróg w procesie gojenia się tkanek. 19
Szymon Tyszkiewicz

TRUDNE PRZYPADKI
W CHIRURGII SZCZĘKOWO-TWARZOWEJ

OLSZTYN
28-29.11.2025

SPIS TREŚCI

Pourazowa dyslokacja gałki ocznej do światła zatoki szczękowej – opis przypadków. 20
Krzysztof Śliwiński

Tętniaki rzekome tętnicy szczękowej jako powikłanie urazów i zabiegów stomatologicznych – opis dwóch przypadków. 21
Kinga Samól

Wykorzystanie zachowanych szypuł naczyniowych wcześniejszych wolnych płatów jako naczyń biorczych – opis przypadków. 22
Jakub Kopytek

Implanty indywidualne w chirurgii szczękowo twarzowej – powikłania, problemy, niespełnione oczekiwania – doświadczenia własne. 23
Tomasz Wach

Wyzwania we wtórnych rekonstrukcjach twarzy i części twarzowej czaszki. 24
Katarzyna Bogusiak

Sytuacje krytyczne w mikrochirurgii – zastosowanie wstawki żylnej z żyły odpromieniowej we wtórnym zespoleniu. 25
Katarzyna Bogusiak

Tromboliza z użyciem alteplazy – możliwości terapeutyczne i zagrożenia. 26
Zuzanna Popińska

Rozlany nerwiakowłókniak tkanek miękkich regionu głowy i szyi jako trudność diagnostyczno – terapeutyczna w chirurgii szczękowo-twarzowej. 28
Mikołaj Szarstuk

Rak z utratą SMARCB1 / SMARCB1 (deficient sinonasal carcinoma) jako trudność diagnostyczno – terapeutyczna w chirurgii szczękowo-twarzowej. 29
Piotr Choma

Czy leczenie złamań głów żuchwy jest trudne? 30
Marcin Kozakiewicz

Dzieci vs zwierzęta, czyli o urazach odzwierzęcych w populacji pediatrycznej. 31
Zuzanna Sokołowska

Dyskrepancja poprzeczna w leczeniu chirurgicznym wad kl. II- za szeroko też źle. 32
Agnieszka Predko-Engel

Trudności terapeutyczne związane z diagnostyką histopatologiczną guzów głowy i szyi. 33
Maciej Rysz

Hirudoterapia w leczeniu powikłań w mikrochirurgii – doświadczenia własne. 34
Grzegorz Borowski

Wykorzystanie termowizji w procedurach chirurgicznych wykonywanych w obrębie twarzoczaszki. 35
Armand Cholewka

Trudne przypadki w chirurgii szczękowo twarzowej u pacjentów w wieku rozwojowym 38
Bogusława Orzechowska-Wylęgała

Parachute Technique: A New Endoscopic Method for Closing Recurrent Oronasal Fistulas in Cleft Palate Patients. 39
Aleksander Zwierz

Strategie leczenia rogowaciejącej torbieli zębopochodnej: ocena dostępnych metod ze szczególnym uwzględnieniem roli leczenia dwuetapowego u dzieci. 42
Anna Krzykowska

Trudne przypadki w mojej karierze - chirurgia jamy ustnej i implantologia

Autor:
prof. dr hab. n. med. Tadeusz Morawiec[1]
Współautorzy:
lek. dent. Jakub Adamczyk [1], lek. dent. Piotr Wróbel[1], lek. dent. Piotr Mojżesz[1], lek. dent. Bartłomiej Wróbel, lek. dent. Krzysztof Olszowy[1], lek. dent. Zuzanna Kochanowicz[1], dr n. med. Magdalena Jędrusik-Pawłowska[1], dr n. med. Jadwiga Waśkowska[1]
[1] Katedra i Zakład Chirurgii Stomatologicznej, Wydział Nauk Medycznych w Zabrzu, Śląski Uniwersytet Medyczny w Katowicach, adres korespondencyjny: 41-902 Bytom, Plac Akademicki 17
*Adres korespondencyjny: chirstom@sum.edu.pl; tel.: 32 2827478, 601 414 303

Abstract:

Znaczna część leczenia implantologicznego wymaga odpowiedniego specjalistycznego przygotowania podłoża kostnego przed wprowadzeniem implantów.

W tym celu wymagana jest odpowiednia diagnostyka z wykorzystaniem tomografii komputerowej lub tomografii wolumetrycznej, na podstawie której pacjentów kwalifikuje się do odpowiednich procedur augmentacyjnych takich jak BBR, GTR, Splitting, Sinus lift oraz zastosowanie indywidualnych skafoldów tytanowych. Wraz z tymi technikami ma zastosowanie w zależności od przypadku różnego typu biomateriał heterogenny, allogenny, alloplastyczny. Następowe leczenie implantoprotetyczne planowane i wykonane jest z wykorzystaniem szablonów chirurgicznych oraz dynamicznej nawigacji implantologicznej DNS.

Kompletne podejście do regeneracji tkanek kostnych miękkich stanowi podstawę sukcesu leczenia, zmniejszając ryzyko powikłań.

Ocena skuteczności zabiegów zachowania wyrostka zębodołowego przy wykorzystaniu materiałów allogennych i ksenogennych

Autor:
Piotr Wróbel[1,2]
Współautorzy:
Michał Bąk[2], Jakub Adamczyki, Piotr Mojżesz[1,2], Sylwia Wójcik[1], Piotr Pławeckit, Agnieszka Baliczl, Jadwiga Waśkowska[1], Adam Piecuch[3], Magdalena Jędzierowska[4], Armand Cholewka[4], Tadeusz Morawiec[1,2]
[1] Katedra i Zakład Chirurgii Stomatologicznej, Wydział Nauk Medycznych w Zabrzu, Śląski Uniwersytet Medyczny, ul. Poniatowskiego 15, 40-055 Katowice; piotr.wrobel@surn.edu.pl (P.W.), pawel.krynicki@surn.edu.pl (P.K.), jakub.adamczyk@sum.edu.pl (J.A.), piotr.mojzesz@surn.edu.pl (P.M), trnorawiec@sum.edu.pl (T.M.)
[2] Centrum Stomatologii i Implantologii Comfortdent, ul. Zabrska 14, 40-959 Katowice; comfortrned@poczta.onet.pl
[3] Katedra i Zakład Histologii i Patologii Komórki, Wydział Nauk Medycznych w Zabrzu, Śląski Uniwersytet Medyczny, ul. Jordana 19, 41-808 Zabrze; apiecuch@surn.edu.pl (A.P.)
[4] Wydział Nauk Ścisłych i Technicznych, Uniwersytet Śląski, ul. Bankowa 12, 40-007 Katowice; armand.cholewka@grnail.com (A.C.)
*Adres korespondencyjny: piotr.wrobel@sum.edu.pl; tel.: +48 508 316120

Abstract:

Wstęp: Zabieg zachowania zębodołu polega na wypełnieniu ubytku kostnego powstałego po ekstrakcji materiałem kościozastępczym w celu ograniczenia resorpcji kości w obszarze zabiegowym. Do augmentacji zastosować można różne biomateriały, w tym materiały allogenne oraz ksenogenne.
Cel: Porównanie skuteczności biomateriału allogennego i ksenogennego stosowanych w zabiegach augmentacji wyrostka zębodołowego.
Materiał i metoda: Do badania zakwalifikowano 40 ogólnie zdrowych pacjentów wymagających ekstrakcji zęba przedtrzonowego w szczęce lub zęba trzonowego w żuchwie. Pacjentów podzielono na cztery równe grupy w zależności od rodzaju usuwanego zęba oraz stosowanego biomateriału. W grupie pierwszej i trzeciej użyto materiału allogennego (BIOBank®), w grupie drugiej i czwartej użyto materiału ksenogennego (Gestlich Bio-Oss®). Po ekstrakcji oczyszczony zębódół wypełniono odpowiednim materiałem, zabezpieczono błoną kolagenową (Gestlich Bio-Gide®) i zaszyto. Szwy usunięto po 7-10 dniach, wykonano badanie micro-CBCT, a po 6 miesiącach powtórzono micro-CBCT w celu zaplanowania implantacji z jednoczasowym pobraniem trepanobiopsji kostnej. W miejsce zabiegowe wszczepiono implant IS (AB Dental). Pobrany bioptat poddano badaniom histologicznym z użyciem barwienia hematoksyliną i eozyną oraz trichromu Massona. Skany CBCT analizowano pod kątem wymiarów wyrostka, gęstości optycznej kości oraz wykonano pomiary wymiaru fraktalnego.
Wyniki: Materiał allogenny wykazał lepsze zachowanie wysokości blaszki przedsionkowej wyrostka zębodołowego i szybszą przebudowę w kierunku kości własnej pacjenta. Zębodoły wypełnione materiałem ksenogennym charakteryzowały się istotnie większą gęstością radiologiczną po 6 miesiącach gojenia.

Zastosowanie technologii druku 3D w rekonstrukcji dna oczodołu po urazach twarzoczaszki - opis przypadku

Autor:
Piotr Pławecki[1]
Współautorzy:
Paweł Mihailović[2], Magdalena Jędrusik-Pawłowska[1], Agata Cieślik-Bielecka[2] ,
Tadeusz Morawiec[1]
[1] Katedra i Zakład Chirurgii Stomatologicznej ŚUM, 41-902 Bytom, Plac Akademicki 17
[2] Oddział Chirurgii Szczękowo-Twarzowej WSS5 41-200 Sosnowiec, Plac Medyków 1

Abstract:

Złamania oczodołu stanowią istotny odsetek urazów twarzoczaszki, najczęściej będących następstwem wypadków komunikacyjnych lub napaści. Objawiają się obrzękiem, diplopią oraz parestezjami w obrębie nerwu podoczodołowego. Szybkie rozpoznanie i właściwe leczenie chirurgiczne są kluczowe dla uniknięcia powikłań funkcjonalnych i estetycznych.
W prezentacji przedstawiono przypadek pacjenta po wypadku samochodowym, u którego doszło do rozległych złamań twarzy z uszkodzeniem dna oczodołu. Dzięki wykorzystaniu technologii druku 3D wykonano indywidualnie dopasowaną siatkę tytanową, co umożliwiło precyzyjną rekonstrukcję struktur oczodołu. W trakcie zabiegu uwolniono uwięzione tkanki miękkie i odtworzono kompleks jarzmowo-szczękowy. Wyniki pooperacyjne potwierdziły wysoką skuteczność zastosowanej metody zarówno pod względem funkcjonalnym, jak i estetycznym.
Przedstawiony przypadek ilustruje potencjał technologii druku 3D w chirurgii rekonstrukcyjnej oczodołu, podkreślając jej rolę w poprawie dokładności, opłacalności i dostępności leczenia.
Słowa kluczowe: druk 3D, rekonstrukcja oczodołu, uraz twarzoczaszki.

Zastosowanie lampy VELscope w diagnostyce i monitorowaniu procesu leczenia zmian patologicznych błony śluzowej jamy ustnej

Autor:
Bartłomiej Wróbel[1]
Współautorzy:
lek. dent. Bartłomiej Wróbel[1], lek. dent. Zuzanna Kochanowicz[1], lek. dent. Piotr Mojżesz[1],
lek. dent. Jakub Adamczyk[1], dr n. med. Jadwiga Waśkowska[1], dr n. med. Anna Bubiłek-Bogacz[1],
dr n. med. Sylwia Wójcik[1], prof. dr hab. n. med. Tadeusz Morawiec[1]
[1] Katedra i Zakład Chirurgii Stomatologicznej, Wydział Nauk Medycznych w Zabrzu, Śląski Uniwersytet Medyczny w Katowicach, adres korespondencyjny: 41-902 Bytom, Plac Akademicki 17, e-mail: tmorawiec@sum.edu.pl (T.M.)

*Adres korespondencyjny: zuzannakochanowicz.dent@gmail.com, tel.: +48 537 402 697

Abstract:

Zmiany patologiczne błony śluzowej jamy ustnej mogą stanowić stany przednowotworowe, wymagające szczegółowej diagnostyki oraz systematycznego monitorowania. Lampa VELscope, wykorzystująca zjawisko autofluorescencji tkanek, może stanowić cenne uzupełnienie tradycyjnego badania klinicznego.
Celem niniejszej pracy była ocena przydatności lampy VELscope w diagnostyce oraz w monitorowaniu procesu leczenia zmian patologicznych błony śluzowej jamy ustnej, ze szczególnym uwzględnieniem jej zastosowania w ocenie marginesów zabiegowych.
Badaniem objęto dziesięciu pacjentów z klinicznie widocznymi zmianami błony śluzowej. Diagnostykę przeprowadzono w oparciu o badanie kliniczne, dokumentację fotograficzną, autofluorescencję z użyciem lampy VELscope oraz weryfikację histopatologiczną. Wszystkich pacjentów zakwalifikowano do leczenia kriochirurgicznego. Proces gojenia oceniano zarówno w świetle białym, jak i niebieskim, w okresie do trzech miesięcy po zabiegu.
Badanie autofluorescencyjne wykazało szerszy zasięg zmian chorobowych niż obserwowany w świetle białym. W części przypadków, pomimo prawidłowego obrazu klinicznego po zakończeniu leczenia, utrzymywała się utrata fluorescencji w badaniu VELscope, co może sugerować obecność utajonego procesu chorobowego.
Lampa VELscope stanowi przydatne narzędzie wspomagające proces diagnostyczny oraz monitorowanie leczenia zmian przednowotworowych błony śluzowej jamy ustnej. Nie zastępuje jednak badania histopatologicznego i powinna być traktowana wyłącznie jako metoda uzupełniająca.

Wykorzystanie lasera Er:YAG oraz fibryny A-PRF w skojarzonym leczeniu chirurgiczno-farmakologicznym MRONJ

Autor:
dr n. med. Bartłomiej Kubaszek[1]
Współautorzy:
dr n. med. Jadwiga Waśkowska[2], lek. dent. Bartłomiej Wróbel[1], dr n. med. Kacper Wachol[1], lek, dent. Piotr Mojżesz[1], dr n. med. Anna Bubiłek-Bogacz[1], prof. dr hab. n. med. Tadeusz Morawiec[1]
[1] Katedra i Zakład Chirurgii Stomatologicznej, Wydział Nauk Medycznych w Zabrzu, Śląski Uniwersytet Medyczny w Katowicach, adres korespondencyjny: 41-902 Bytom, Plac Akademicki 17, e-mail: tmorawiec@sum.edu.pl (T.M.)
Uniwersyteckie Centrum Stomatologii Śląskiego Uniwersytetu Medycznego w Katowicach, adres korespondencyjny: 41-902 Bytom, Plac Akademicki 17, e-mail: chirstom@sum.edu.pl (J.W.)

*Adres korespondencyjny: mojzeszpiotr@gmail.com, tel.: +48 606 116 036

Abstract:

Martwica polekowa kości szczęk (MRONJ) stanowi narastające wyzwanie terapeutyczne w praktyce klinicznej, co wiąże się z coraz powszechniejszym stosowaniem leków wpływających na metabolizm kostny. Leczenie MRONJ jest trudne i wymaga kompleksowego podejścia obejmującego zarówno przygotowanie ogólnoustrojowe, jak i interwencję chirurgiczną. Kluczowe znaczenie ma czasowe odstawienie leków zaburzających przebudowę kości oraz wyrównanie poziomu witaminy D3.
W Poradni Chirurgii Stomatologicznej i Implantologii Katedry Chirurgii Stomatologicznej Śląskiego Uniwersytetu Medycznego przeprowadzono leczenie dwóch pacjentów, u których rozwinęła się MRONJ w przebiegu terapii bisfosfonianami stosowanymi z powodu osteoporozy. Po odpowiednim przygotowaniu zachowawczym wykonano zabieg chirurgicznego usunięcia martwaka kostnego, z jednoczesnym opracowaniem i dezynfekcją tkanek przy użyciu lasera Er:YAG. W celu przyspieszenia procesu gojenia zastosowano dodatkowo autologiczną fibrynę bogatopłytkową A-PRF.
Uzyskano korzystny efekt terapeutyczny obejmujący całkowite wygojenie zmian oraz ustąpienie dolegliwości bólowych. Wyniki te potwierdzają skuteczność i bezpieczeństwo skojarzonego leczenia chirurgiczno-farmakologicznego MRONJ z wykorzystaniem technologii laserowej i czynników autologicznych.

Słowa kluczowe: MRONJ, martwica polekowa kości szczękowych, laser Er:YAG

Wpływ zabiegów chirurgii stomatologicznej na biochemiczne parametry śliny

Autor:
lek. dent.Jakub Adamczyk[1]
Współautorzy:
lek. dent. Piotr Wróbel[1], lek. dent. Piotr Mojżesz[1], lek. dent. Bartłomiej Wróbel, lek. dent. Agnieszka Balicz[1], lek. dent. Zuzanna Kochanowicz[1], prof. dr hab. Joanna Zalejska-Fiolka[2], dr hab. Anna Mertas[3], prof. ŚUM, prof dr hab. n. med. Tadeusz Morawiec[1]
[1] Katedra i Zakład Chirurgii Stomatologicznej, Wydział Nauk Medycznych w Zabrzu, Śląski Uniwersytet Medyczny w Katowicach, adres korespondencyjny: 41-902 Bytom, Plac Akademicki 17, e-mail: tmorawiec@sum.edu.pl (T.M.)
[2]Katedra i Zakład Biochdmii, Wydział Nauk Medycznych w Zabrzu, Śląski Uniwersytet Medyczny w Katowicach, adres korespondencyjny: 41-808 Zabrze, ul. Jordana 19, e-mail:jzalejskafiolka@sum.edu.pl (J.Z-F.)
[3]Katedra i Zakład Mikrobiologii i Immunologii, Wydział Nauk Medycznych w Zabrzu, Śląski Uniwersytet Medyczny w Katowicach, adres korespondencyjny: 41-808 Zabrze, ul. Jordana 19, e-mail: amerta @sum.edu.pl

*Adres korespondencyjny: jakub.adamczyyk@gmaiJ.com, tel.: +48 504 299 067

Abstract:

Podczas zabiegów z zakresu chirurgii stomatologicznej,dochodzi do uwalniania mediatorów prozapalnych takich jak: Il-I, 11-6, TNF- alfa, CRP. Celem pracy była ocena stężeń wybranych czynników prozapalnych, oraz wytypowanie potencjalnego parametru diagnostycznego, wskazującego na zastosowanie antybiotykoterapii. **Grupę badaną** stanowiło dziesięciu pacjentów, u których po zabiegu wdrożono antybiotykoterapię. Antybiotykoterapia została włączona u pacjentów, u których zabieg usunięcia zatrzymanego zęba mądrości był przeprowadzony ze zniesieniem zewnętrznej blaszki kostnej i trwał powyżej 30 minut. **Grupę kontrolną** stanowiło dziesięciu pacjentów, u których nie został wdrożony antybiotyk, a zabieg odbył się metodą dłutowania wewnątrzzębodołowego
Ślina była pobierana w czterech przedziałach czasowych: 1- przed zabiegiem chirurgicznego usunięcia zęba mądrości, 2- w dobie po zabiegu, 3- posiedmiu dniach od zabiegu, 4- po miesiącu od usunięcia zęba. Materiał do badań był pobierany z użyciem salivetek- Salivette®, którą pacjent ŻUł przez około 3 minuty. Pobrana ślina każdorazowo była odwirowywana oraz zamrażana w temperaturze -80°C, do dalszych badań biochemicznych. Do oznaczenia czynników prozapalnych zastosowano metodę immunoenzymatyczną ELISA. Oznaczenia biochemiczne zostały wykonane w Katedrze i Zakładzie Biochemii, Wydziału Lekarskiego z Oddziałem Lekarsko- Dentystycznym, SUM w Katowicach. Obserwuje się przydatność biomarkerów CRP oraz IL-6 w ocenie aktywności stanu zapalnego, po zabiegu usunięcia zatrzymanego trzeciego zęba trzonowego. Stężenie CRP oraz IL-6 w ślinie pacjentów poddanych zabiegowi usunięcia zatrzymanego trzeciego zęba trzonowego, u których zastosowano leczenie farmakologiczne było mniejsze, co uzasadnia zastosowanie antybiotykoterapii, natomiast nie zaobserwowano przydatności IL-I oraz TNF-alfa w ślinie jako biomarkerów stanu zapalnego w badanej grupie.

Protocol

Parachute Technique: A New Endoscopic Method for Closing Recurrent Oronasal Fistulas in Cleft Palate Patients

Aleksander Zwierz, Oskar Komisarek * and Paweł Burduk

Department of Otolaryngology, Audiology and Phoniatrics, Collegium Medicum, Nicolaus Copernicus University in Torun, Jagiellońska 13-15, 85-067 Bydgoszcz, Poland; aleksanderzwierz@gmail.com (A.Z.); pburduk@cm.umk.pl (P.B.)
* Correspondence: oskarkomisarek@cm.umk.pl

Abstract: Objective: To present an innovative endoscopic method, the "Parachute Technique," for effectively closing recurrent oronasal fistulas in cleft palate patients using autologous tissue. **Summary Background Data**: Oronasal fistulas are common complications after cleft palate repair, often leading to impaired quality of life due to difficulties with speech, eating, and an increased risk of infections. Current surgical methods exhibit high recurrence rates, especially in cases involving significant scarring or large defects. Therefore, there is a need for new techniques that improve outcomes and reduce recurrence. **Methods**: The study introduced the "Parachute Technique," which uses autologous tissue from the inferior nasal turbinate to create a mucosal flap. This flap is transposed through the fistula using a guidewire under endoscopic guidance. The endoscopic approach minimized trauma to the surrounding tissues and allowed for precise manipulation during the procedure. **Results**: The "Parachute Technique" successfully closed recurrent oronasal fistulas, particularly in cases where conventional surgical methods had failed. The use of autologous tissue reduced the immunological risks, while the minimally invasive nature of the endoscopic procedure decreased the postoperative morbidity and improved the healing outcomes. **Conclusions**: The "Parachute Technique" offers a promising alternative for the treatment of recurrent oronasal fistulas in cleft palate patients, providing a minimally invasive, effective solution that can be easily adopted by specialists across multiple surgical disciplines.

Keywords: oronasal fistula; cleft palate; parachute technique; endoscopic repair; inferior nasal turbinate flap

check for updates

Academic Editor: Joseph Katz

Received: 3 May 2025
Revised: 1 June 2025
Accepted: 14 June 2025
Published: 17 June 2025

Citation: Zwierz, A.; Komisarek, O.; Burduk, P. Parachute Technique: A New Endoscopic Method for Closing Recurrent Oronasal Fistulas in Cleft Palate Patients. *J. Clin. Med.* **2025**, *14*, 4299. https://doi.org/10.3390/jcm14124299

Copyright: © 2025 by the authors. Licensee MDPI, Basel, Switzerland. This article is an open access article distributed under the terms and conditions of the Creative Commons Attribution (CC BY) license (https://creativecommons.org/licenses/by/4.0/).

1. Introduction

Oronasal fistulas are common complications following primary cleft palate repair, significantly affecting patients' quality of life by impairing speech and eating functions and increasing the risk of respiratory infections [1]. The development of these fistulas results from a combination of anatomical and procedural factors. The primary causes of fistula formation include the type and extent of the cleft, surgical technique and operator experience, and biological factors.

Patients with complete cleft palates, classified as Veau classifications III and IV, and those with concurrent cleft lip are more prone to fistula development [2]. A wider cleft increases the tension at the closure site, potentially leading to wound dehiscence [3].

Additionally, the choice of closure method and the surgeon's skill are crucial [4]. Less experienced surgeons may inadequately assess the tissue tension or improperly prepare flaps, increasing the risk of complications [5]. Biological factors such as insufficient vascularization of tissues, the presence of scars from previous surgeries, and infections can adversely affect the healing process, promoting fistula formation [6].

Various surgical methods are employed to close oronasal fistulas. Local mucoperiosteal flaps utilize adjacent tissues to cover the defect. While suitable for smaller fistulas, they may have a high recurrence rate in cases of large defects or scarred tissues [7]. Tongue flaps involve the use of well-vascularized flaps from the tongue to close large fistulas. Although effective, they can cause patient discomfort and require a longer healing period [8]. Tissue grafts, such as fascia lata or dermal fat grafts, allow for the closure of defects when local tissues are insufficient [9]. Alloplastic materials and biomaterials, including collagen membranes, titanium meshes, or bone substitutes, can support tissue regeneration and provide additional structural support [10]. Microvascular and endoscopic techniques represent modern methods that enable the precise closure of fistulas with minimal invasiveness; an example is endoscope-assisted repair using a graft from the inferior turbinate [11].

Despite the availability of numerous methods, the recurrence rate of fistulas remains significant, reaching up to 68% in some adult patient groups [1]. Factors contributing to recurrences include tension at the closure site, insufficient vascularization, the presence of scars and previous surgeries, and postoperative infections [12]. Excessive tension can lead to wound edge separation, while poor blood supply limits the healing capacity [13]. Scar tissue can hinder tissue mobilization and affect elasticity, and a wound infection can cause dehiscence and the formation of new fistulas [14].

There is a clear need for developing new, more effective methods for closing oronasal fistulas that minimize the risk of recurrence and improve both the functional and aesthetic outcomes. In response to these challenges, we present an innovative endoscopic technique for closing recurrent oronasal fistulas in cleft patients termed the "Parachute Technique". The aim of this method is to enhance the treatment efficacy through a novel surgical approach that minimizes invasiveness and supports natural healing processes.

2. Procedure Description

Below is a detailed description of the Parachute Technique, an endoscopic method developed for closing recurrent oronasal fistulas in cleft palate patients. A video recording of the entire procedure is provided, and each step is illustrated with intraoperative figures (Figure 1).

1. Identification of the Oronasal Fistula

The procedure begins by inserting a sterile probe through the oral cavity into the oronasal fistula to precisely determine its location and size. Simultaneously, a 0-degree or 30-degree rigid endoscope is introduced into the nasal cavity. Using the endoscope, the surgeon locates the tip of the probe protruding through the fistula, allowing visualization of the defect from both sides.

2. Preparation of the Nasal Cavity

The area around the fistula in the nasal cavity is thoroughly cleaned using saline irrigation to remove mucus, debris, and any crusts. Granulation or scar tissue around the edges of the fistula is gently removed using a microdebrider under endoscopic control. Local vasoconstrictive agents, such as adrenaline-soaked tampons, or electrocautery are applied to minimize bleeding during the procedure.

3. Excision of the Inferior Nasal Turbinate

Under endoscopic guidance, the inferior nasal turbinate on the side of the fistula is identified.

Optionally, the inferior turbinate on the contralateral side may be selected if it is larger and more suitable for reconstruction. Using microsurgical instruments, the inferior

nasal turbinate is excised at its base, separating it from the lateral wall of the nasal cavity. The excised turbinate is carefully removed through the anterior nostril and placed on the operating table outside the nasal cavity for further preparation.

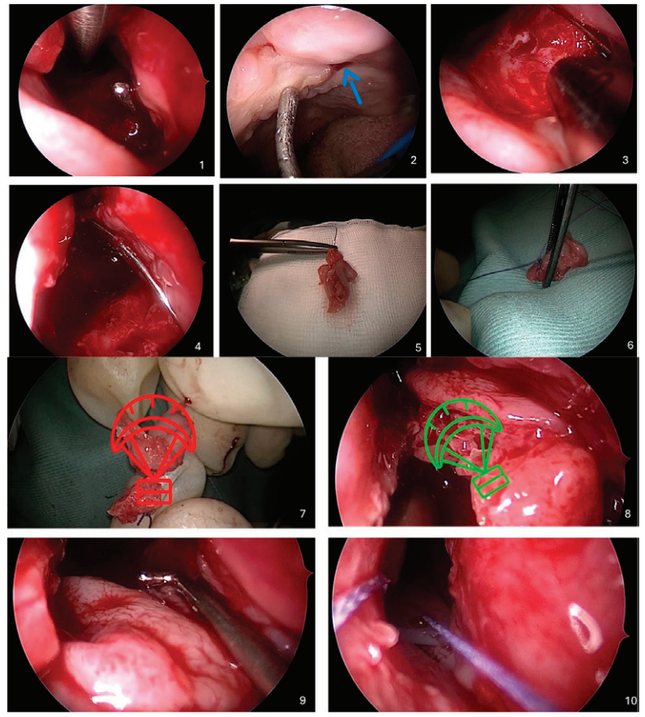

Figure 1. A step-by-step illustration of the "Parachute Technique" for closing a recurrent oronasal fistula in patients with cleft palate, comprising ten sequential images: (**1**,**2**) Identification of the oronasal fistula: The introduction of a sterile probe through the oral cavity into the oronasal fistula to precisely determine its location and size. Simultaneously, an endoscope is inserted into the nasal cavity to visualize the tip of the probe protruding through the fistula from both sides. (**3**) Preparation of the nasal cavity: Thorough cleaning of the area around the fistula in the nasal cavity using saline irrigation to remove mucus, debris, and any crusts. Granulation or scar tissue around the edges of the fistula is gently removed under endoscopic control. (**4**) Passing the needle: Insertion of a sterile needle through the fistula from the oral cavity into the nasal cavity using a guidewire. The needle is advanced through the nasal cavity and exited through the anterior nostril. (**5**–**7**) Preparation of the flap from the inferior nasal turbinate: The identification and excision of the inferior nasal turbinate under endoscopic guidance. The excised turbinate is prepared by partially separating the mucous membrane from its bony part without complete detachment, allowing it to be unfolded into a "parachute" shape. The needle is passed through the excised turbinate, piercing it to half its thickness. (**8**,**9**) Placement and securing of the flap: The needle is carefully withdrawn back through the anterior nostril, nasal cavity, and fistula into the oral cavity, pulling the prepared flap along with it. Under endoscopic control, the flap is positioned to provide full and even coverage of the fistula edges, with the mucosal surface facing the nasal cavity. The flap is secured in place and a guide suture is fixed to the oral cavity. (**10**) Application of a silicone dressing: A thin layer of medical-grade silicone or a silicone stent is applied to the nasal side of the flap to protect it, stabilize it, and prevent the formation of adhesions in the nasal cavity.

4. Preparation of the Flap from the Inferior Nasal Turbinate

Using a guidewire, a sterile needle is inserted through the fistula from the oral cavity into the nasal cavity. The needle is then advanced through the nasal cavity and exited through the anterior nostril. The needle is passed through the excised inferior nasal turbinate, piercing it to half its thickness. Without completely detaching it, the mucous membrane of the inferior nasal turbinate is gently partially separated from its bony part. This partial separation allows the mucous membrane to be unfolded, forming a "parachute" shape.

5. Transposition of the Flap Through the Fistula

The needle is carefully withdrawn back through the anterior nostril, nasal cavity, and fistula into the oral cavity, pulling the flap of the inferior nasal turbinate along with it. In this way, the flap is transposed through the fistula from the nasal cavity into the oral cavity. The surgeon ensures that the mucosal 'parachute' is properly positioned, with the mucosal surface facing the nasal cavity, while the bony parts of the inferior turbinate effectively plug the fistula channel.

6. Securing the Flap

Under endoscopic guidance, the flap position is carefully adjusted to ensure complete and uniform coverage of the fistula margins. Any folds or creases that could impede the healing process are meticulously avoided. The flap is anchored in place by fixing an absorbable guiding suture of the parachute flap to the mucosa of the oral cavity near the fistula's ostium. Ensuring the flap is tension-free is essential for adequate vascularization and optimal healing.

7. Application of Silicone Dressing

A thin layer of medical-grade silicone or a silicone stent is placed on the nasal aspect of the flap. This dressing serves to protect and stabilize the flap while preventing adhesion formation within the nasal cavity. The silicone dressing is carefully shaped to conform to the nasal anatomy without obstructing the airflow and is anchored with nonabsorbable sutures at the base of the nasal vestibule. If necessary, gentle packing is also applied to further support the structure.

8. Postoperative Management

The patient is instructed to gently cleanse the nasal cavity with saline sprays or irrigations to maintain moisture and prevent crusting. A soft diet is recommended, and activities that could increase nasal pressure, such as nose blowing or strenuous physical exertion, should be avoided. Prophylactic antibiotics are prescribed to minimize the risk of infection, and analgesics are provided as needed for pain management. Regular follow-up appointments are scheduled to monitor the healing progress and evaluate the success of the procedure. The silicone stent is removed after 14 days, with endoscopic examinations performed as necessary.

Remarks

The procedure is performed under general anesthesia with endotracheal intubation, ensuring patient safety and optimal surgical conditions. Strict aseptic conditions are maintained throughout the procedure to minimize the risk of infection. Gentle handling of the mucous membrane and bony tissue is crucial to preserve their integrity and viability. This technique is particularly useful for patients with recurrent fistulas where previous methods have failed and there is a need for an alternative approach.

3. Discussion

Closing recurrent oronasal fistulas in patients with cleft palate presents a significant surgical challenge due to scar tissue formation, the limited availability of healthy tissues, and a high risk of recurrence [9]. The introduction of the Parachute Technique offers a novel approach to addressing these difficult cases. This method involves utilizing the excised inferior nasal turbinate to create a mucosal flap shaped like a "parachute," which is then transposed through the fistula using a guidewire and needle. By employing the patient's own tissues, this technique allows for a multilayered closure of the defect, promoting better healing and integration with surrounding structures.

One of the primary advantages of the Parachute Technique is the use of autologous tissues. Employing the patient's own mucosal and bony tissues eliminates the risk of immunological reactions and rejection, which can enhance the healing process and improve the long-term success of the repair [8]. Additionally, the technique is minimally invasive due to the use of endoscopic guidance. This allows for precise manipulation within a confined surgical field, minimizing damage to adjacent tissues and reducing postoperative morbidity [11].

The effectiveness of this method is particularly notable in difficult cases where traditional techniques have failed. Patients with recurrent fistulas, especially those complicated by scar tissue from previous surgeries, may benefit significantly from this approach. The technique avoids the need to harvest tissues from distant donor sites, thereby reducing additional trauma and potential complications in other areas of the body. Furthermore, the multilayered closure provided by the Parachute Technique promotes faster tissue regeneration and decreases the risk of residual fistula formation, potentially leading to improved patient outcomes. An additional advantage of the Parachute Technique is its role in preventing ascending infections of the nasal cavity and paranasal sinuses. By effectively sealing the oronasal communication, the technique limits the transfer of oral flora, food debris, and liquids into the nasal passages. This is particularly relevant in patients with a profoundly altered oral ecosystem, which is often observed in individuals with long-standing or recurrent fistulas. In such cases, chronic exposure of the nasal cavity to microbial and enzymatic agents originating from the oral environment significantly increases the risk of local inflammation and secondary infection. By restoring anatomical separation between the oral and nasal compartments, the technique helps re-establish the local microbiological balance and promotes long-term mucosal health.

However, several limitations and drawbacks of the Parachute Technique should be considered. This procedure demands advanced endoscopic skills and proficiency in instrument manipulation within a confined surgical field, requiring a level of expertise that may not be available in all centers, thereby potentially limiting its widespread adoption. Collaboration between specialists from various fields, such as maxillofacial surgery, plastic surgery, and ENT, could help address this challenge. Furthermore, the precision and delicacy required during the procedure can extend the operation time compared with traditional techniques, increasing the overall burden on both the patient and the surgical team.

Anatomical variations or previous surgical interventions may also pose challenges. In some patients, the inferior nasal turbinate may not be suitable for excision or use as a flap, limiting the applicability of the technique [15]. Additionally, although the inferior nasal turbinate is not considered a critical structure, its removal can lead to nasal function disorders, such as mucosal dryness, epistaxis, or alterations in nasal airflow patterns [16]. These potential complications necessitate careful patient selection and thorough preoperative evaluation.

The requirement for specialized equipment is another consideration. The necessity of using an endoscope and specific surgical instruments may present challenges in facilities with limited access to modern medical technology [14]. This factor could impede the implementation of the Parachute Technique in resource-constrained settings, where traditional methods might remain the standard of care.

In conclusion, the Parachute Technique represents a promising alternative for the treatment of recurrent oronasal fistulas in patients with a cleft palate. Its main advantages include the utilization of autologous tissues, minimal invasiveness, and effectiveness in challenging cases where other methods have failed. Nevertheless, to facilitate the broader adoption of this technique, it is essential to acknowledge and address its limitations. These include the need for advanced endoscopic skills, potential complications associated with the removal of the inferior nasal turbinate, and the requirement for specialized equipment. Ongoing research, along with targeted training programs for surgeons, may help optimize the technique and expand its applicability in clinical practice. By carefully weighing the benefits against the drawbacks, clinicians can make informed decisions about incorporating the Parachute Technique into their surgical repertoire for the management of recurrent oronasal fistulas.

4. Conclusions

In conclusion, the Parachute Technique offers a promising alternative for the treatment of recurrent oronasal fistulas in cleft palate patients. By addressing many of the challenges associated with traditional surgical methods, it aims to enhance the treatment efficacy, reduce the recurrence rates, and improve both the functional and aesthetic outcomes. With further research and training, this technique has the potential to become a valuable addition to clinical practice, contributing to better patient outcomes and satisfaction.

Author Contributions: Conceptualization, A.Z., O.K. and P.B.; methodology, A.Z., O.K. and P.B.; validation, A.Z., O.K. and P.B.; formal analysis, O.K.; investigation, A.Z. and P.B.; resources, A.Z. and P.B.; writing—original draft preparation, O.K.; writing—review and editing, O.K., A.Z. and P.B.; visualization, O.K.; supervision, P.B.; project administration, A.Z. All authors have read and agreed to the published version of the manuscript.

Funding: This research received no external funding.

Institutional Review Board Statement: Ethical review and approval were waived for this study due to the fact that it does not constitute a research study involving human subjects, but rather describes a surgical technique applied during a standard therapeutic procedure in an individual patient.

Informed Consent Statement: Written informed consent has been obtained from the patient.

Data Availability Statement: No new data were created or analyzed in this study. Data sharing is not applicable to this article.

Acknowledgments: A complete visual presentation of the Parachute Technique, including intraoperative video and illustrations, is available from the corresponding author upon reasonable request.

Conflicts of Interest: The authors declare no conflicts of interest.

References

1. Cohen, S.R.; Kalinowski, J.; LaRossa, D.; Randall, P. Cleft palate fistulas: A multivariate statistical analysis of prevalence, etiology, and surgical management. *Plast. Reconstr. Surg.* **1991**, *87*, 1041–1047. [CrossRef] [PubMed]
2. Murrell, G.L.; Requena, R.; Karakla, D.W. Oronasal Fistula Repair with Three Layers. *Plast. Reconstr. Surg.* **2001**, *107*, 143–147. [CrossRef] [PubMed]
3. Parwaz, M.A.; Sharma, R.K.; Parashar, A.; Nanda, V.; Biswas, G.; Makkar, S. Width of cleft palate and postoperative palatal fistula–do they correlate? *J. Plast. Reconstr. Aesthetic Surg.* **2009**, *62*, 1559–1563. [CrossRef] [PubMed]

4. Muzaffar, A.R.; Byrd, S.H.; Rohrich, R.J.; Johns, D.F.; LeBlanc, D.; Beran, S.J.; Anderson, C.; Papaioannou, A. Incidence of Cleft Palate Fistula: An Institutional Experience with Two-Stage Palatal Repair. *Plast. Reconstr. Surg.* **2001**, *108*, 1515–1518. [CrossRef] [PubMed]
5. Gamble, C.; Persson, C.; Willadsen, E.; Albery, L.; Andersen, H.S.; Antoneli, M.Z.; Appelqvist, M.; Aukner, R.; Bodling, P.; Bowden, M. Timing of Primary Surgery for Cleft Palate. *N. Engl. J. Med.* **2023**, *389*, 795–807. [CrossRef] [PubMed]
6. Honnebier, M.B.O.M.; Johnson, D.S.; Parsa, A.A.; Dorian, A.; Parsa, F.D. Closure of Palatal Fistula with a Local Mucoperiosteal Flap Lined with Buccal Mucosal Graft. *Cleft Palate Craniofacial J.* **2000**, *37*, 127–129. [CrossRef] [PubMed]
7. Posnick, J.C.; Getz, S.B. Surgical closure of end-stage palatal fistulas using anteriorly-based dorsal tongue flaps. *J. Oral. Maxillofac. Surg.* **1987**, *45*, 907–912. [CrossRef] [PubMed]
8. Diah, E.; Lo, L.J.; Yun, C.; Wang, R.; Wahyuni, L.K.; Chen, Y.R. Cleft oronasal fistula: A review of treatment results and a surgical management algorithm proposal. *Change Gung Med. J.* **2007**, *30*, 529–537.
9. Sadhu, P. Oronasal fistula in cleft palate surgery. *Indian J. Plast. Surg.* **2009**, *42* (Suppl. 1), S123–S128. [CrossRef]
10. Cole, P.; Horn, T.W.; Thaller, S. Use Decellularized Dermal Grafting (AlloDerm) Persistent Oro-Nasal Fistulas After Tert. Cleft Palate Repair. *J. Craniofacial Surg.* **2006**, *17*, 636–641. [CrossRef]
11. Kim, B.Y.; Seo, B.F. Endoscope-Assisted Multilayered Repair in Oronasal Fistula. *Ear Nose Throat J.* **2023**, *102*, 268–271. [CrossRef]
12. Pinborough-Zimmerman, J.; Canady, C.; Yamashiro, D.K.; Morales, L. Articulation and Nasality Changes Resulting from Sustained Palatal Fistula Obturation. *Cleft Palate Craniofacial J.* **1998**, *35*, 81–87. [CrossRef]
13. Bajaj, A.K.; Wongworawat, A.A.; Punjabi, A. Management of Alveolar Clefts. *J. Craniofacial Surg.* **2003**, *14*, 840–846. [CrossRef]
14. Khojasteh, A.; Kheiri, L.; Motamedian, S.R.; Nadjmi, N. Regenerative medicine in the treatment of alveolar cleft defect: A systematic review of the literature. *J. Cranio-Maxillofac. Surg.* **2015**, *43*, 1608–1613. [CrossRef] [PubMed]
15. Borba, A.M.; Borges, A.H.; Da Silva, C.S.V.; Brozoski, M.A.; Naclério-Homem, M.D.G.; Miloro, M. Predictors of complication for alveolar cleft bone graft. *Br. J. Oral Maxillofac. Surg.* **2014**, *52*, 174–178. [CrossRef] [PubMed]
16. Bittermann, G.K.P.; Van Es, R.J.J.; De Ruiter, A.P.; Frank, M.H.; Bittermann, A.J.N.; van der Molen, A.B.M.; Koole, R.; Rosenberg, A.J.W.P. Incidence of complications in secondary alveolar bone grafting of bilateral clefts with premaxillary osteotomy: A retrospective cohort study. *Clin. Oral Investig.* **2020**, *24*, 915–925. [CrossRef] [PubMed]

Disclaimer/Publisher's Note: The statements, opinions and data contained in all publications are solely those of the individual author(s) and contributor(s) and not of MDPI and/or the editor(s). MDPI and/or the editor(s) disclaim responsibility for any injury to people or property resulting from any ideas, methods, instructions or products referred to in the content.

Zastosowanie przezustnej chirurgii robotycznej (TORS) w leczeniu gruczolaka podstawnokomórkowego przestrzeni przygardłowej. Opis przypadku

Autor:
Estera Horodyska, e-mail: i.esterahorodyska@gmail.com
Współautorzy:
Michał Dawidek, e-mail: mdawidek@szpitalepomorskie.eu
Sławomir Bykowszczenko, e-mail: sbykowszczenko@szpitalepomorskie.eu
Sylwia Kropidłowska, e-mail: skropidlowska@szpitalepomorskie.eu
Dariusz Nałęcz, e-mail: dnalecz@szpitalepomorskie.eu

Abstract:

Gruczolak podstawnokomórkowy (BCA) to rzadki, łagodny guz ślinianki, charakteryzujący się izomorficznymi komórkami bazaloidalnymi. Ze względu na histologiczne podobieostwo do raka gruczołowo-torbielowatego(ADCC) oraz gruczolakoraka podstawnokomórkowego (BCAC) wymaga różnicowania z tymi nowotworami i może stanowid wyzwanie diagnostyczne dla patomorfologów BCA powstający w przestrzeni przygardłowej (PPS) jest trudny do całkowitego usunięcia w związku z bliskim sąsiedztwem dużych naczyo szyi. Klasyczne metody operacyjne guzów PPS obejmują dostęp szyjny, przyuszniczy oraz podżuchwowy i ich kombinacje, ale wiążą się z uszkodzeniem ważnych struktur anatomicznych i mogą pozostawiad widoczne blizny na twarzy. Współczesnym trendem jest opracowywanie metod minimalnie inwazyjnych, które zapewniają bezpieczeostwo i całkowitą resekcję, takich jak przezustna chirurgia robotyczna (TORS). Niemniej jednak leczenie guzów PPS z zastosowaniem TORS nie jest wolne od wad.
Celem niniejszej pracy było przedstawienie opisu przypadku leczenia gruczolaka podstawno-komórkowego (BCA) przestrzeni przygardłowej przy pomocy przezustnej chirurgii robotycznej (TORS).
Wyniki: Zabieg z zastosowaniem leczenia chirurgicznego TORS w leczeniu gruczolaka podstawno-komórkowego przestrzeni przygardłowej może byd stosowany z dobrymi wynikami, podstawą jednak jest odpowiednia kwalifikacja pacjenta.
Wnioski: TORS jest bezpieczną, skuteczną, mało inwazyjną metodą leczenia wybranych nowotworów przestrzeni przygardłowej, charakteryzującą się mniejszym wpływem na estetykę, przyspieszoną rekonwalescencją pooperacyjną i krótszym pobytem w szpitalu. Prawidłowa diagnostyka i leczenie guzów przestrzeni przygardłowej wymaga doświadczenia klinicznego.

Planowanie 3D i indywidualne rozwiązania w chirurgii twarzy dzieci, młodzieży i dorosłych - teraźniejszość oraz przyszłość. Badanie wieloośrodkowe.

Autor:
Rafał Pokrowiecki, e-mail: dr.pokrowiecki@gmail.com
Współautorzy:
Anna Olejnik, e-mail: olej.Ania@gmail.com
Barbora Sufliarsky, e-mail: barbora.sufliarsky@gmail.com
Krzysztof Dowgierd, e-mail: krzysztofdowgierd@gmail.com

Abstract:

Wstęp
Implanty znajdują obecnie coraz częstsze zastosowanie w interdyscyplinarnym i zindywidualizowanym planie leczenia wad twarzoczaszki, jak również stanowią nieodłączny element chirurgii estetycznej. Klinicznie, wykorzystywane są zarówno implanty indywidualne opracowywane na podstawie badania klinicznego, tomografii komputerowej oraz planowania 3D, bądź też gotowe implanty o wystandaryzowanych rozmiarach przeznaczonych dla danej okolicy anatomicznej. Implanty wykonywane są materiałów takich jak silikon, tytan, politetrafluoroeten (PTFE) lub polieteroeteroketon (PEEK). Celem pracy była analiza obecnie dostępnych rozwiązań klinicznych, omówienie wad i zalet współczesnych implantów, możliwych powikłań związanych z ich zastosowaniem oraz kierunków rozwoju tej dziedziny chirurgii w przyszłości.
Materiał i metoda
Wieloośrodkowe badanie retrospektywne obejmujące pacjentów, u których wykonano zabiegi z wykorzystaniem implantów twarzy w okresie 2020-2025.
Wyniki standardowe umożliwiają obniżenie kosztów, natomiast koniecznym jest uważny dobór implantu pod konkretny przypadek kliniczny celem zminimalizowania potencjalnych powikłań. W pracy uwzględniono 110 pacjentów- 63 pacjentów powyżej 18.r.ż (M=33, K=30) oraz 47 pacjentów poniżej 18 r.ż. (M=20, K=27). U pacjentów poniżej 18 r.ż. implanty zastosowane były jako element złożonego leczenia wad twarzoczaszki: dyzostoz czaszkowo- twarzowych, dyskranii, asymetrii po zabiegach ortognatycznych, deformacji porozszczepowych wargi/podniebienia lub twarzy, asymetrii będących następstwem ankylozy stawu skroniowo- żuchwowego. U pacjentów powyżej 18 r.ż. zabiegi z wykorzystaniem implantów indywidualnych lub standardowych związane były z poprawą estetyki twarzy. Obserwowane powikłania m.in. to przesunięcie implantu (3 przypadki), niedostateczny efekt estetyczny (n=2), resorpcja kości (n=2), bądź infekcja wymagająca usunięcia implantów (n=2).
Podsumowanie
Implanty indywidualne oferują szerokie zastosowanie w zaawansowanej chirurgii rekonstrukcyjnej, a także w codziennej chirurgii estetycznej. Proces ich planowania i produkcji jest dłuższy oraz związany z wyższymi kosztami zabiegu. Implanty standardowe umożliwiają obniżenie kosztów, natomiast koniecznym jest uważny dobór implantu pod konkretny przypadek kliniczny celem zminimalizowania potencjalnych powikłań.

Stan zapalny - sprzymierzeniec czy wróg w procesie gojenia się tkanek. Inflammation – ally or enemy in the tissue healing process?

Autor:
Szymon Tyszkiewicz, e-mail: tyszkiewicz123@interia.pl
Współautor:
Marcin Kozakiewicz, e-mail: qed@op.pl

Abstract:

Cel: Czasowa redukcja objawów stanu zapalnego jest już dla medyków dostępna. Co powinniśmy natomiast zrobić dla uzyskania rezultatów stabilnych???
Metodyka: Na podstawie 15 przypadków indywidualnych – pacjentek z zaburzeniami w pracy stawów skroniowo-żuchwowych pogłębianych stanem zapalnym w przebiegu endometriozy. Prawidłowa funkcja stawu, w tym stawu skroniowo-żuchwowego, zależna jest od kilku czynników, które jednoczasowo powinny być spełnione. Dla prawidłowej funkcji tkanek aparatu żucia, czyli takiej, w której nie następują mikrourazy i/lub przeciążenia napięciowe elementów go budujących i/lub wprawiających go w ruch, konieczne są co najmniej homeostaza globalna ustroju, czynna lub bierna stabilizacja elementów kostnych wchodzących w jego skład oraz brak nadmiernej impulsacji aferentnej z bezpośredniego obszaru stawu.
Wyniki: Do osiągnięcia homeostazy globalnej oraz lokalnej prowadzą takie działania zespołu medycznego(terapia manualna tkanki mięśniowo-powięziowej, drenaż limfatyczny, taping, zindywidualizowane programy ćwiczeń do autoterapii), których celem jest redukcja lub pełne wyeliminowanie miejscowych obszarów zapalnych wraz z towarzyszącymi im obrzękami (stanowiącymi czynnik kompresujący) oraz wyciszenie ewentualnego nadmiernego pobudzenia układu nerwowego czuciowego oraz autonomicznego – zarazem współczulnego jak i przywspółczulnego. Analizując aspekt stabilności, zrozumiałym jest, że stabilność bierną stanowi aparat chrzęstno-więzadłowy. Gdy diagnozujemy jednak jakąś niewydolność w jego obrębie, dla homeostazy stawu bezwzględnie wskazanym jest wypracowanie stabilności pochodzącej z aktywności mięśniowej – zautomatyzowanie kontroli mięśniowej do poziomu podświadomej funkcji.
Wnioski: Przedstawiona analiza stanowi kompleksową ścieżkę do przeciwdziałania powikłaniom traumatologii oraz procesów przeciążeniowych. Wyzwanie stanowią natomiast choroby autoimmunologiczne ale również hormonalne m.in. endometrioza, przebiegające z cyklicznymi okresami rzutów i remisji.

Pourazowa dyslokacja gałki ocznej do światła zatoki szczękowej - opis przypadków

Autor:
Krzysztof Śliwiński, e-mail: krzysieksliwinski14@gmail.com
Współautor:
Michał Gontarz, e-mail: michal.gontarz@uj.edu.pl

Abstract:

Złamania oczodołu stanowią istotny odsetek urazów twarzoczaszki (ok. 10–25%). Pourazowa dyslo_ kacja gałki ocznej do światła zatoki szczękowej pozostaje zdarzeniem kazuistycznym. Celem pracy jest przedstawienie dwóch odmiennych klinicznie przypadków oraz omówienie strategii leczenia i wyników.
Materiał:
Przypadek 1 - Pacjent lat 31 lat doznał penetrującego urazu oczodołu podczas jazdy motocrossem (wbicie drewnianego konaru z penetracją do dołu środkowego czaszki) z przerwaniem ciągłości nerwu wzrokowego. Leczenie przeprowadzono we współpracy z neurochirurgami. Po odprowadzeniu gałki do oczodołu uzyskano samoistne zaklinowanie odłamu dna oczodołu, co pozwoliło uniknąć rekonstrukcji z użyciem siatki tytanowej. W dwunastej dobie konieczna była reoperacja chorego z powodu płynotoku.
Przypadek 2 - Pacjent 60 lat po urazie tępym (uderzenie klockiem drewnianym w okolicę górnego brzegu oczodołu) został poddany operacji z odprowadzeniem gałki do oczodołu oraz rekonstrukcją dna oczodołu przy użyciu siatki tytanowej.
Wyniki: W obu przypadkach obserwowano pourazową ślepotę w następstwie uszkodzenia nerwu wzrokowego, jednakże uniknięto enukleacji i przywrócono prawidłowe położenie gałki ocznej.
Wnioski: Szybka diagnostyka TK oraz skoordynowane postępowanie zespołowe (chirurga szczękowo-twarzowego, neurochirurga, okulisty) umożliwiają skuteczne leczenie nawet w skrajnie rzadkich obrażeń oczodołu, jakimi jest przemieszczenie gałki ocznej do światła zatoki szczękowej. Według piśmiennictwa dotychczas opisano 31 przypadków przemieszczenia gałki ocznej do zatok przynosowych, w tym 26 do zatoki szczękowej, co podkreśla wyjątkową rzadkość tego zjawiska. Przemieszczenie gałki ocznej do zatoki szczękowej wiąże się z uszkodzeniem nerwu wzrokowego i następową ślepotą. Celem leczenia chirurgicznego jest uniknięcie enukleacji i przywrócenie prawidłowego położenie gałki ocznej.

Tętniaki rzekome tętnicy szczękowej jako powikłanie urazów i zabiegów stomatologicznych - opis dwóch przypadków

Autor:
Kinga Samól, e-mail: Kinga.samol96@gmail.com

Abstract:

Cel pracy: Celem pracy jest przedstawienie dwóch rzadkich przypadków tętniaków rzekomych tętnicy szczękowej, będących powikłaniami zabiegów stomatologicznych oraz urazów twarzoczaszki, a także omówienie zastosowanego postępowania diagnostycznego i terapeutycznego.
Metodyka: Analizie poddano dwa przypadki kliniczne pacjentów hospitalizowanych w Klinice Chirurgii Szczękowo-Twarzowej. Ocenie podlegały objawy kliniczne, metody diagnostyki obrazowej (TK, angio-TK, angiografia) oraz zastosowane techniki leczenia interwencyjnego (embolizacja wewnątrznaczyniowa).
Wyniki: Pierwszy pacjent, 51-letni mężczyzna, został przyjęty z masywnym krwawieniem po ekstrakcji zęba 28. Badania obrazowe wykazały tętniaka rzekomego tętnicy klinowo-podniebiennej. Przeprowadzono skuteczną embolizację z użyciem spiral platynowych. Drugi przypadek dotyczył 20-letniego pacjenta z obrzękiem okolicy przedusznej po przebytym urazie. W trakcie nacięcia zmiany, którą początkowo podejrzewano o charakter ropny, doszło do masywnego krwawienia. Angiografia wykazała obecność dużego tętniaka rzekomego tętnicy szczękowej. Zastosowano embolizację z dostępu przez tętnicę udową. Obaj pacjenci zostali wypisani w dobrym stanie ogólnym i bez nawrotu objawów w obserwacji kontrolnej.
Wnioski: Tętniaki rzekome tętnicy szczękowej to rzadkie, ale poważne powikłania urazów i zabiegów w obrębie twarzoczaszki. Kluczowe znaczenie ma szybka diagnostyka obrazowa oraz współpraca interdyscyplinarna. Embolizacja endowaskularna jest skuteczną i małoinwazyjną metodą leczenia tych zmian.

Wykorzystanie zachowanych szypuł naczyniowych wcześniejszych wolnych płatów jako naczyń biorczych – opis przypadków

Autor:
Jakub Kopytek, e-mail: kubakopytek@gmail.com
Współautorzy:
Sonia Kuteń, e-mail: kutensonia@gmail.com
Leszek Wieczerzak, e-mail: wielesz@interia.pl

Abstract:

Wprowadzenie:
Brak odpowiednich naczyń biorczych w obrębie szyi (ang. vessel-depleted neck) stanowi istotne wyzwanie w chirurgii rekonstrukcyjnej głowy i szyi, zwłaszcza u pacjentów po rozległych operacjach, radioterapii oraz limfadenektomii. Przedstawiamy dwa przypadki, w których skutecznie zastosowano strategię wykorzystania istniejącej szypuły naczyniowej poprzedniego płata wolnego jako naczyń biorczych w kolejnej procedurze rekonstrukcyjnej. Opisy przypadków Pierwszy przypadek stanowi Pacjentka po resekcji odcinkowej żuchwy w 2022 roku z powodu raka płaskonabłonkowego dna jamy ustnej naciekającego okoliczne struktury. Podczas pierwotnego zabiegu wykonano operacje węzłowe oraz rekonstrukcję płatem przednio-bocznym uda (ALT) i implantem żuchwy. Leczenie uzupełniające obejmowało radiochemioterapię. W 2024 roku została ponownie zakwalifikowana do zabiegu rekonstrukcyjnego z powodu obnażenia implantu. Wykonano wolny przeszczep płata z talerza kości biodrowej (DCIA), wykorzystując szypułę naczyniową wcześniejszego płata ALT jako szypułę biorczą.
Drugi prezentowany przez nas Pacjent był leczony z powodu raka płaskonabłonkowego dna jamy ustnej w 2021 roku. Pierwotny zabieg obejmował wykonanie limfadenektomii oraz rekonstrukcję płatem promieniowym (RFFF). Leczenie uzupełniające obejmowało radioterapię. W 2025 roku Pacjent został zakwalifikowany do zabiegu usunięcia metachronicznego raka jamy ustnej. W rekonstrukcji zastosowano płat ALT, podłączając go do zachowanej szypuły pierwotnego płata RFFF.
Wyniki: W obu przypadkach pomyślnie przeprowadzono mikronaczyniowe zespolenia do istniejących szypuł naczyniowych. Zarówno pierwotne płaty, jak i nowe przeszczepy wykazywały prawidłowe unaczynienie a rekonstrukcje zapewniły optymalny efekt funkcjonalno-estetyczny.
Wnioski: W warunkach ograniczonej dostępności odpowiednich naczyń biorczych w obrębie szyi, wykorzystanie zachowanych szypuł naczyniowych wcześniejszych płatów stanowi bezpieczną i skuteczną alternatywę w kolejnych procedurach rekonstrukcyjnych. Opisana strategia może znacząco poszerzyć możliwości rekonstrukcyjne u pacjentów po wcześniejszym leczeniu onkologicznym i radioterapii.

Implanty indywidualne w chirurgii szczękowo twarzowej – powikłania, problemy, niespełnione oczekiwania – doświadczenia własne

Autor:
Tomasz Wach, e-mail: tomaszwach.90@gmail.com
Współautor:
Marcin Kozakiewicz, e-mail: marcin.kozakiewicz@umed.lodz.pl

Abstract:

Cel: Indywidualne implanty oraz technologia CAD/CAM w ostatnich latach zyskały szeroką popularność nie tylko w chirurgii szczękowo-twarzowej. Umożliwiają one rekonstrukcję większości ubytków kostnych, odtworzenie stawu skroniowo-żuchwowego oraz szczegółowe zaplanowanie procedur chirurgicznych. Celem pracy jest analiza problemów napotykanych w trakcie leczenia pacjentów, mimo zastosowania nowoczesnych technik cyfrowych.
Metodyka: Do badania włączono pacjentów leczonych w Klinice z wykorzystaniem technik CAD/CAM. Rekonstrukcje obejmowały m.in. stawy skroniowo-żuchwowe, kości czaszki oraz kości twarzoczaszki. Wszystkie procedury operacyjne przeprowadzono w znieczuleniu ogólnym oraz medycznej profilaktyce antybiotykowej.
Wyniki: U wszystkich pacjentów, pomimo zastosowania indywidualnych implantów, odnotowano występowanie różnego rodzaju problemów klinicznych. Nie zawsze jednak przekładały się one na niezadowolenie chorych – w części przypadków uzyskana poprawa, szczególnie po długotrwałym okresie dolegliwości, była dla pacjentów w pełni satysfakcjonująca. Mimo to, efekt leczenia nie zawsze był zgody z oczekiwaniami zespołu operującego.
Wnioski: Zastosowanie indywidualnych implantów w chirurgii szczękowo-twarzowej stanowi procedurę wymagającą i obarczoną ryzykiem powikłań. Pomimo dostępności zaawansowanych technik CAD/CAM oraz możliwości precyzyjnego planowania, w praktyce klinicznej nadal istnieje ryzyko niespełnienia oczekiwań pacjentów i wystąpienia komplikacji pooperacyjnych.

Wyzwania we wtórnych rekonstrukcjach twarzy i części twarzowej czaszki

Autor:
Katarzyna Bogusiak, e-mail: katarzyna.bogusiak@gmail.com
Współautor:
Weronika Śliwińska, e-mail: wer.sliwinska@gmail.com

Abstract:

Wtórne rekonstrukcje twarzy i części twarzowej czaszki wiążą się z wyzwaniami takimi jak deformacje twarzy powstałe wskutek ściągających blizn, obkurczeniem tkanek miękkich oraz zmian anatomicznych związanych z wcześniejszymi interwencjami chirurgicznymi i/lub radioterapią. Inne przeszkody to uzyskanie prawidłowej okluzji czy niedostateczna jakość kości i niedobór odpowiednich naczyń do zespoleń mikrochirurgicznych. Utrudnia to odtworzenie rzeczywistych defektów i przywrócenie optymalnej estetyki twarzy, dostosowanej do oczekiwań pacjenta. Obecność chorób współistniejących i ogólny stan zdrowia są dodatkowymi czynnikami ograniczającymi wybór metody rekonstrukcji.
Celem pracy jest analiza trudnych przypadków z uwzględnieniem zastosowananych algorytmów postępowania. Zastosowanie technik obrazowania 3D oraz planowania przedoperacyjnego pozwoliło na precyzyjne dopasowanie płatów do defektów, poprawiając wyniki funkcjonalne i estetyczne. Jednak powikłania, takie jak infekcje czy częściowa martwica płata, nadal pozostają problemem, szczególnie w przypadkach z upośledzonym ukrwieniem. Wyniki wskazują, że multidyscyplinarne podejście, łączące mikrochirurgię, zaawansowane techniki obrazowania i rehabilitację, jest kluczowe dla powodzenia wtórnych rekonstrukcji.

Secondary reconstruction of the face and craniofacial skeleton is associated with challenges such as facial deformities resulting from contractile scars, soft tissue shrinkage, and anatomical alterations related to previous surgical interventions and/or radiotherapy. Additional obstacles include achieving proper occlusion, insufficient bone quality, and the lack of suitable recipient vessels for microsurgical anastomosis. These factors complicate the restoration of true defects and the attainment of optimal facial aesthetics tailored to patient expectations. The presence of comorbidities and the overall health status of the patient further limit the choice of reconstructive methods.
The aim of this study is to analyze complex cases with particular attention to the treatment algorithms applied. The use of 3D imaging and preoperative planning enabled precise adaptation of flaps to defects, improving both functional and aesthetic outcomes. However, complications such as infection or partial flap necrosis remain a concern, especially in cases with impaired vascularization. The results indicate that a multidisciplinary approach—combining microsurgery, advanced imaging techniques, and rehabilitation—is crucial for the success of secondary reconstructions.

Sytuacje krytyczne w mikrochirurgii – zastosowanie wstawki żylnej z żyły odpromieniowej we wtórnym zespoleniu

Autor:
Katarzyna Bogusiak, e-mail: katarzyna.bogusiak@gmail.com

Abstract:

Rekonstrukcje mikrochirurgiczne w obrębie głowy i szyi wymagają stabilnych zespoleniach naczyniowych. W sytuacjach krytycznych, takich jak niedobór długości naczyń lub zakrzepica w miejscu pierwotnego zespolenia, konieczne jest zastosowanie technik ratunkowych umożliwiających zachowanie ukrwienia płata. Jedną z metod jest użycie wstawki żylnej.
Celem pracy jest przedstawienie doświadczeń klinicznych i przeglądu literatury dotyczącego wykorzystania odcinka żyły odpromieniowej jako wstawki żylnej we wtórnym zespoleniu mikrochirurgicznym. Opisano przypadek pacjenta, u którego pierwotne zespolenie uległo powikłaniu wczesną zakrzepicą żylną zespolenia, a natychmiastowa ponowna rewizja zespolenia i ponowne wykonanie zespolenia żylnego z użyciem wstawki żylnej pozwoliło na uratowanie płata.
Zastosowanie wstawki żylnej z żyły odpromieniowej charakteryzuje się dobrą dostępnością, odpowiednią średnicą oraz elastycznością ściany naczynia. Stanowi bezpieczne rozwiązanie w warunkach braku dostępnych naczyń odpowiedniej długości i jakości.

Microsurgical reconstruction in the head and neck region requires stable vascular anastomoses. In critical situations, such as insufficient vessel length or thrombosis at the site of the primary anastomosis, salvage techniques are necessary to preserve flap perfusion. One of the applied methods is the use of a venous graft.
The aim of this study is to present clinical experience and a literature review regarding the use of a cephalic vein as an graft in secondary microsurgical anastomosis. We describe a patient in whom the primary anastomosis was complicated by early venous thrombosis. Immediate revision and re-anastomosis with the use of a cephalic venous graft allowed successful flap salvage.
The cephalic vein interposition graft offers good availability, appropriate vessel diameter, and favorable wall elasticity. It represents a safe solution in situations where suitable recipient vessels of adequate length and quality are lacking.

Tromboliza z użyciem alteplazy - możliwości terapeutyczne i zagrożenia

Autor:
Zuzanna Popińska, e-mail: zuzpopinska@gmail.com
Współautor:
Katarzyna Bogusiak, e-mail: katarzyna.bogusiak@gmail.com

Abstract:

Wstęp: Zakrzepica mikroanastomoz jest jednym z najpoważniejszych powikłań mikrochirurgicznych rekonstrukcji w obrębie głowy i szyi, bezpośrednio zagrażającym przeżyciu płata. Standardowe postępowanie obejmuje rewizję zespolenia, trombektomię mechaniczną i płukanie naczynia. W przypadkach braku uzyskania perfuzji płata po wykonaniu standardowej rewizji zespolenia niektórzy autorzy sugerują miejscowe podanie alteplazy. Alteplaza (r-tPA), rekombinowany tkankowy aktywator plazminogenu, wykazuje wysoką swoistość wobec fibryny i umożliwia trombolizę. W piśmiennictwie opisano skuteczne próby ratowania wolnych płatów dzięki miejscowemu podaniu alteplazy, podkreślając jej wartość jako uzupełnienia rewizji chirurgicznej.
Cel pracy: Celem pracy jest przedstawienie przypadku klinicznego, w którym skutecznie zastosowano miejscowe podanie alteplazy, jako technikę ratunkową w przypadku wystąpienia zakrzepicy żylnej zespolenia oraz omówienie doniesień literaturowych.
Opis przypadku: Pacjent lat 48 został zakwalifikowany do zabiegu resekcji subtotalnej szczęki z pozostawieniem obramowań oczodołów z powodu raka dziąsła górnego (T3N0M0), oraz rekonstrukcji wolnym płatem biodrowym (DCIAF). We wczesnym okresie pooperacyjnym (w 2 dobie po zabiegu) stwierdzono brak perfuzji spowodowany zakrzepicą żylną. W trakcie rewizji zespolenia, po mechanicznym udrożnieniu, podano miejscowo 20mg alteplazy bezpośrednio do tętnicy biorczej płata. Z powodu podania alteplazy przed wykonaniem powtórnego zespolenia żylnego lek nie przedostał się do krążenia ogólnoustrojowego, działając jedynie miejscowo. Uzyskano natychmiastową reperfuzję płata. Następnie wykonano nowe zespolenie żylne z wykorzystaniem wstawki żylnej pobranej z żyły odpromieniowej. Ostatecznie uzyskano pełne ukrwienie i przeżycie płata.
Wnioski: Miejscowe podanie alteplazy może stanowić alterantywną metodę w celu rewaksularyzacji wolnego płata. Potrzbne są jednak duże badania kliniczne, oceniające bezpieczeństwo i skuteczność takiego postępowania, bowiem dotychczasowe dane literaturowe pozostają szczątkowe.

Introduction:
Microanastomotic thrombosis is one of the most serious complications of microsurgical head and neck reconstruction, directly threatening flap survival. Standard management includes revision of the anastomosis, mechanical thrombectomy, and vessel irrigation. In cases of persistent lack of flap perfusion after standard revision, some authors have reported the use of local administration of alteplase as a rescue technique. Alteplase (rt-PA), a recombinant tissue plasminogen activator, has high affinity for fibrin and promotes fibrinolysis at the site of thrombus formation. Case reports describe successful free-flap salvage with this approach, highlighting its potential as an adjunct to surgical revision, although its use remains off-label.
Aim:
The aim of this study is to present a clinical case in which local administration of alteplase was successfully used as a rescue technique in the event of venous anastomotic thrombosis and to review relevant literature reports.
Case Report:
A 48-year-old patient was qualified for subtotal maxillectomy with preservation of the orbital rims due to upper gingival carcinoma (T3N0M0), followed by deep circumflex iliac artery free flap (DCIAF) reconstruction. On the 2nd postoperative day, perfusion failure due to venous thrombosis was observed. During surgical revision, after mechanical clearance of the anastomosis, 20g of alteplase (reconstituted in sterile saline) was administered locally directly into the flap's recipient artery. Because alteplase was administered before performing repeat venous anastomosis, the drug did not enter systemic circulation, acting only locally. Immediate flap reperfusion was achieved. Subsequently, a new venous anastomosis was performed using a venous graft harvested from the cephalic vein. Ultimately, full flap perfusion and survival were obtained.
Conclusions:
Local administration of alteplase may represent an alternative method for free flap revascularization. However, large clinical studies are needed to evaluate the safety and efficacy of this approach, as current evidence remains limited.

Rozlany nerwiakowłókniak tkanek miękkich regionu głowy i szyi jako trudność diagnostyczno – terapeutyczna w chirurgii szczękowo-twarzowej

Autor:
Mikołaj Szarstuk, e-mail: franek9206@gmail.com
Współautorzy:
Jakub Tarnawski, e-mail: kuba.tarnawski@gmail.com
Barbara Wojciechowska, e-mail: barbara.nawrocka@gumed.edu.pl
Łukasz Garbacewicz, e-mail: lgarbacewicz@uck.gda.pl
Adam Polcyn, e-mail: apolcyn@uck.gda.pl
Barbara Drogoszewska, e-mail: drog@gumed.edu.pl

Abstract:

Rozlany nerwiakowłókniak (diffuse neurofibroma) jest rzadkim, łagodnym nowotworem osłonek nerwów obwodowych. Najczęściej występuje u dzieci i młodych dorosłych, zwłaszcza w okolicy głowy i szyi. Charakteryzuje się rozlanym, słabo ograniczonym wzrostem w tkance podskórnej lub w obrębie skóry. U około 10% pacjentów guz ten związany jest z nerwiakowłókniakatością typu 1 (NF1, chorobą von Recklinghausena). Ze względu na swój naciekający charakter wzrostu może imitować inne jednostki chorobowe, w tym malformacje naczyniowe, co może prowadzić do stawiania niewłaściwych diagnoz.
Celem pracy jest przedstawienie przypadku 18-letniej pacjentki, która została skierowana do Poradni Chirurgii Szczękowo-Twarzowej z powodu guza w obrębie karku. Pacjentka była konsultowana wielospecjalistyczne i miała wykonane badania MRI, USG oraz angiografię. Wyniki badań obrazowych sugerowały obecność rozległej malformacji tętniczo-żylnej karku, zaklasyfikowanej jako typ IV wg Yakes'a. Z uwagi na nietypowy obraz kliniczny oraz współistniejące w bezpośrednim sąsiedztwie znamię barwnikowe typu café-au-lait, pacjentkę zakwalifikowano do biopsji chirurgicznej. Badanie histopatologiczne wykazało obecność rozlanego nerwiakowłókniaka. Ostateczne rozpoznanie zmieniło strategię terapeutyczną i pozwoliło uniknąć nieadekwatnego leczenia interwencyjnego. Pacjentka została skierowana do poradni genetycznej celem diagnostyki w kierunku choroby von Recklinghausena z uwagi na korelację stanu klinicznego z badaniem histopatologicznym.
Opisany przypadek podkreśla trudności diagnostyczne w różnicowaniu guzów tkanek miękkich regionu głowy i szyi oraz ograniczenia badań obrazowych, które mogą prowadzić do błędnej interpretacji. Kluczowa jest ścisła współpraca zespołu interdyscyplinarnego (chirurg, onkolog, patomorfolog, radiolog) w diagnostyce i leczeniu rzadkich guzów tkanek miękkich rejonu głowy i szyi. Choć rozlany nerwiakowłókniak występuje rzadko, powinien być uwzględniany w diagnostyce różnicowej guzów szyi.

Rak z utratą SMARCB1 / SMARCB1 (deficient sinonasal carcinoma) jako trudność diagnostyczno – terapeutyczna w chirurgii szczękowo-twarzowej

Autor:
Piotr Choma, e-mail: choma.piotr@gmail.com
Współautorzy:
Mikołaj Szarstuk, e-mail: franek9206@gmail.com
Łukasz Garbacewicz, e-mail: lgarbacewicz@uck.gda.pl
Adam Polcyn, e-mail: apolcyn@uck.gda.pl
Barbara Drogoszewska, e-mail: drog@gumed.edu.pl
Adam Michcik, e-mail: adam.michcik@gumed.edu.pl

Abstract:

SMARCB1-deficient sinonasal carcinoma (SdSNC) to rzadki, agresywny nowotwór nabłonkowy głowy i szyi, zwykle lokalizujący się w jamie nosa i zatokach przynosowych. Ze względu na niespecyficzny obraz kliniczny i histopatologiczny bywa początkowo błędnie klasyfikowany jako inny rodzaj złośliwego nowotworu wywodzącego się z nabłonka. Przedstawiono przypadek 66-letniej pacjentki z niegojącym się owrzodzeniem w jamie ustnej. Początkowo rozpoznano nisko dojrzałego raka gruczołowego szczęki lewej (iT4aN0), a pacjentka została poddana radykalnej radiochemioterapii. Po kilku miesiącach stwierdzono wznowę miejscową. W maju 2024 r. wykonano subtotalną lewostronną maksilektomię z rekonstrukcją wolnym płatem promieniowym. Badanie pooperacyjne wykazało utratę ekspresji INI1 (SMARCB1), co pozwoliło ostatecznie rozpoznać SdSNC. Pomimo resekcji doszło do kolejnej wznowy miejscowej, pojawiły się bóle, szczękościsk i krwawienia z jamy ustnej. Pacjentkę objęto opieką paliatywną. Przypadek podkreśla dwie trudności: diagnostyczną – rozpoznania histopatologicznego przy guzach nisko zróżnicowanych; oraz terapeutyczną – konieczność właściwej kwalifikacji do leczenia operacyjnego. Pokazuje też znaczenie współpracy interdyscyplinarnej w diagnostyce i leczeniu rzadkich nowotworów głowy i szyi.

Czy leczenie złamań głów żuchwy jest trudne?

Autor:
Marcin Kozakiewicz, e-mail: marcin.kozakiewicz@umed.lodz.pl
Współautor:
Paulina Pruszyńska, e-mail: paulina.pruszynska@umed.lodz.pl

Abstract:

Mimo rosnącej świadomości społecznej i znacznego postępu w dziedzinie traumatologii, urazy twarzowej części czaszki nadal pozostają najczęstszą przyczyną interwencji chirurgów szczękowo-twarzowych. Biorąc pod uwagę, że 45% złamań żuchwy dotyczy wyrostków kłykciowych, a aż 34% z nich głów żuchwy, nadal istnieje potrzeba ulepszania protokołów zabiegowych dla tego obszaru. Obecnie chirurdzy mają dużo większe możliwości mniej inwazyjnego leczenia urazów, z czego chętnie korzystają wykorzystując np. metody endoskopowe leczenia złamań wyrostków kłykciowych. Mimo, że obecnie coraz częściej złamania kwalifikowane w przeszłości do leczenia zachowawczego są leczone chirurgicznie, wciąż jednak nie ustalono najlepszych metod chirurgicznych np. dla złamań wieloodłamowych, rozdrobnionych Standardowa strategia operowania złamań wyrostka kłykciowego polega na umieszczeniu płytek w wyrostku kłykciowym lub wkrętów w głowie żuchwy. Do tej pory badane były różne urządzenia zespalające, w tym mikro- i minipłytki, wkręty kaniulowane czy bioresorbowalne, proponowano też różne sposoby umieszczania tych materiałów. Czy zatem leczenie złamania głowy żuchwy jest tak naprawdę trudne? Analiza przypadków pokazuje, że zwłaszcza jeśli chodzi o leczenie złamań wieloodłamowych, rzadko udaje się uzyskać idealne wyniki anatomiczne i fizjologiczne, ponieważ drobne fragmenty kości mają tendencję do resorpcji. Nieanatomiczne ułożenie fragmentów kości powoduje zaś szereg zaburzeń w układzie stomatognatycznym, zwłaszcza po stronie złamania, nawet po długotrwałej obserwacji po urazie. Złamania te nieodwracalnie przyczyniają się więc do skrócenia gałęzi żuchwy, co jest przyczyną wad zgryzu (otwarte przednie, zgryz krzyżowy), nieprawidłowego zrostu fragmentów kości i/lub nieprawidłowego funkcjonowania stawu skroniowo-żuchwowego. W tak trudnych przypadkach, do dalszego rozważenia pozostaje wdrożenie indywidualnych metod leczenia.

Dzieci vs zwierzęta, czyli o urazach odzwierzęcych w populacji pediatrycznej

Autor:
Zuzanna Sokołowska, e-mail: pingwiny.i.ryby@gmail.com
Współautorzy:
Włodzimierz Piwowar, e-mail: wlodzimierzbogdanpiwowar@onet.eu
Krzysztof Dowgierd, e-mail: krzysztofdowgierd@gmail.com

Abstract:

Cel: analiza możliwości wykorzystania wiedzy zdobytej w trakcie opieki nad pacjentami hospitalizowanymi i operowanymi planowo do poprawnego zaopatrzenia urazów spowodowanych przez zwierzęta u pacjentów pediatrycznych.
Metodyka: retrospektywna analiza zasad postępowania w przypadkach urazów odzwierzęcych u dzieci na przykładach wybranych pacjentów Oddziału Chirurgii Szczękowo-Twarzowej Wojewódzkiego Specjalistycznego Szpitala Dziecięcego w Olsztynie oraz zestawienie ich z umiejętnościami nabytymi w trakcie planowych zabiegów operacyjnych.
Wnioski: znajomość zasad chirurgii rozszczepowej w znaczącym stopniu ułatwia zaopatrywanie urazów w obrębie tkanek miękkich twarzy. Ważną rolę odgrywa również zdobywana w codziennej pracy znajomość problemów specyficznych dla populacji pediatrycznej jak np. wzrastająca popularność ruchów antyszczepionkowych.

Dyskrepancja poprzeczna w leczeniu chirurgicznym wad kl. II- za szeroko też źle

Autor:
Agnieszka Predko-Engel, e-mail: agnieszkapredko@gmail.com
Współautor:
Krzysztof Dowgierd, e-mail: krzysztofdowgierd@gmail.com

Abstract:

Dopasowanie wymiaru poprzecznego szczęki i żuchwy w przygotowaniu do leczenia chirurgicznego wad szkieletowych jest z jednym elementów dekompensacji wady zgryzu i ma kluczowe znaczenie w uzyskaniu stabilnych wyników. Proces planowania rozpoczyna się od właściwej diagnostyki i pomiarów szerokości odpowiadających sobie segmentów, następnie niezbędne jest właściwe przygotowanie ortodontyczne lub ewentualna korekta chirurgiczna nieprawidłowości przed właściwym zabiegiem korekty wady szkieletowej.
Najczęściej w przypadku dyskrepancji szerokości spotykamy się ze zbyt wąską szczęką i ten wymiar jesteśmy w stanie dobrze korygować z wykorzystaniem leczenia ortodontycznego, procedury MARPE (miniscrew- assissted rapid palatal expansion), osteotomii segmentalnej szczęki lub SARPE/TPD (surgically assisted rapid palatal expansion/ transpalatal distraktion).
Rzadziej występuje nadmiar szerokości w szczęce co manifestuje się klinicznie zgryzem przewieszonym lub wyraźnym negatywnym torkiem na przedtrzonowcach i trzonowcach w łuku górnym.
W prezentacji zostaną przedstawione 2 przypadki pacjentów ze szkieletową wadą kl. II i nadmiarową szczęką, zakwalifikowane do leczenia chirurgicznego oraz sposoby rozwiązania problemów klinicznych.

Trudności terapeutyczne związane z diagnostyką histopatologiczną guzów głowy i szyi

Autor:
Maciej Rysz, e-mail: ryszmaciej@gmail.com
Współautorzy:
Monika Modzelewska, Daniel Pełka, Michał Tyrajski

Abstract:

Wstęp
Rzadkie i nietypowe guzy występujące w obrębie głowy i szyi mogą stanowid duże wyzwanie dla histopatologa. O trudnościach diagnostyki patomorfologicznej guzów twarzoczaszki stanowi koniecznośd posiadania zespołu lekarzy o dużym doświadczeniu oraz odpowiedniego zaplecza laboratoryjnego.
Cel
Celem analizy jest przedstawienie trudności związanych z postepowaniem terapeutycznym z guzami głowy i szyi przy braku jednoznacznego rozpoznania histopatologicznego.
Metodyka
Analiza retrospektywna obejmowała 43 pacjentów operowanych w Klinice Chirurgii Czaszkowo – Szczękowo Twarzowej, Chirurgii Jamy Ustnej i Implantologii WUM od sierpnia 2023 do sierpnia 2025 z powodu nowotworu. Wybrano 3 chorych zakwalifikowanych do leczenia bez jednoznacznego rozpoznania histopatologicznego. Okres obserwacji wynosił od 7 do 21 miesięcy.
Wyniki
We wszystkich analizowanych przypadkach rozległośd resekcji guza wymagała rekonstrukcji wolnym płatem z zespoleniem mikrochirurgicznym. W ostatecznych rozpoznaniach, u dwóch pacjentów stwierdzono nowotwory złośliwe – rak mioepitelialny małego gruczołu ślinowego oraz szkliwiejący rak jasnokomórkowy szczęki. U trzeciego chorego rozpoznano keratocyste gałęzi żuchwy. W trakcie obserwacji po leczeniu nie stwierdzono wznowy u żadnego z pacjentów, a u jednego chorego wystąpiły powikłania ogólne w stopniu IVa według Clavien-Dindo.
Wnioski
Diagnostyka histopatologiczna guzów nowotworowych twarzoczaszki wymaga dbałości podczas wykonywania biopsji, zabezpieczenia odpowiedniej ilości materiału oraz wysokospecjalistycznego ośrodka patomorfologicznego. Brak jednoznacznej diagnozy szybko rosnącego guza w obrębie twarzoczaszki stanowi wyzwanie terapeutyczne.

Hirudoterapia w leczeniu powikłań w mikrochirurgii - doświadczenia własne

Autor:
Grzegorz Borowski, e-mail: greg.borowski.95@gmail.com
Współautorzy:
Dorota Dziemiańczyk-Pakieła, Natalia Tołoczko-Iwaniuk, Aliaksandra Stankevich, Dawid Groth, Patryk Gugnacki

Abstract:

Upośledzenie odpływu żylnego krwi odpowiada za 80% przypadków zaburzeń perfuzji w obrębie płatów mikronaczyniowych wykorzystywanych w rekonstrukcji u pacjentów z nowotworami głowy i szyi. Wczesna interwencja może przywrócić prawidłową perfuzję i zapobiec konieczności jego usunięcia płata. W zależności od przyczyny wystąpienia zastoju żylnego stosuje się: rewizję zespolenia, ewakuację krwiaka, odrotowanie szypuły. Jedną z metod pomocnych w redukcji zastoju żylnego jest hirudoterapia.
Prezentujemy przypadki własne dwóch pacjentów u których zastosowano wspomagające leczenie z użyciem pijawek medycznych.
72-letni pacjent z wywiadem zaawansowanego raka płaskonabłonkowego wargi dolnej, leczony z wykorzystaniem płata wolnego z przedramienia ze ścięgnem mięśnia dłoniowego długiego. W drugiej dobie po operacji zaobserwowano formujący się pod płatem krwiak z cechami rozpoczynającej się niewydolności żylnej. Pacjent W ciągu godziny od rozpoznania od rozpoznania był reoperowany – wykonano ewakuacje krwiaka oraz rewizję zespolenia nie stwierdzając niedrożności zespolenia. Pomimo zastosowanego postępowania cechy zastoju nie ustępowały. Włączono wlew heparyny 25000 j pod kontrolą APTT (co 4 h – utrzymywane na poziomie 60-80s). Podjęto decyzje o zastosowaniu pijawek medycznych zgodnie z procedurą zaproponowaną przez University of Iowa (Leech Therapy - Anticoagulation Protocols). W 7 dobie zaobserwowano poprawę oraz powrót prawidłowej perfuzji płata.
65-letnia pacjentka z wywiadem nawracającego raka podstawnokomórkowym nosa leczona z zastosowaniem płata z przedramienia oraz chrząstką z małżowiny usznej do odtworzenia skrzydełka nosa. W I dobie zaobserwowano objawy niewydolności żylnej w górnej części płata w postaci nieznacznej zmiany zabarwienia bez innych objawów. Pomimo klinicznych cech niewydolności żylnej, w badaniu doppler stwierdzono prawidłowy sygnał. Zastosowano miejscowe podawanie HDCz, a następnie leczenie z użyciem pijawek, które utrzymywano przez 6 dni. Uzyskano poprawę perfuzji.

Wykorzystanie termowizji w procedurach chirurgicznych wykonywanych w obrębie twarzoczaszki

Autor:
Armand Cholewka, e-mail: armand.cholewka@gmail.com

Współautorzy:
Agnieszka Szurko1, Agnieszka Kiełboń1, Armand Cholewka1, Piotr Mojżesz2, Krzysztof Olszowy2, Krzysztof Dowgierd4, Anna Olejnik4, Zuzanna Sokołowska4, Maciej Borowiec4, Tadeusz Morawiec2,3
1Instytut Inżynierii Biomedycznej, Wydział Nauk Ścisłych i Technicznych, Uniwersytet Śląski w Katowicach, ul. 75 Pułku Piechoty 1A, 41-500 Chorzów, e-mail: teresa.kasprzyk-kucewicz@us.edu.pl (T.K.K.), armand.cholewka@gmail.com (A.CH.)
2Specjalistyczne Centrum Stomatologii i Implantologii ComfortDent, ul. Zabrska 14, 40-959 Katowice,
3Katedra i Zakład Chirurgii Stomatologicznej, Wydział Nauk Medycznych w Zabrzu, Śląski Uniwersytet Medyczny w Katowicach, 41-902 Bytom, Plac Akademicki 17
4 Klinika Chirurgii Głowy i Szyi Dzieci i Młodzieży - Oddział Chirurgii Szczękowo-Twarzowej, Wojewódzki Specjalistyczny Szpital Dziecięcy w Olsztynie, 10-561 Olsztyn, ul. Żołnierska 18A

Abstract:

Wprowadzenie
Do tej pory wiek XXI można określić jako dynamiczny rozwój technologii kamer termowizyjnych i, co jest z tym związane, poszerzenie zastosowania diagnostyki termowizyjnej w medycynie. Z kolei ostatnie 10 lat to wkroczenie termowizji do stomatologii i chirurgii stomatologicznej oraz chirurgii całego układu stomatognatycznego. Współczesne kamery termowizyjne pozwalają na bardzo dokładną analizę zmian temperaturowych w tkankach poddawanych zabiegom chirurgicznym jak i ocenę tkanek bezpośrednio usytuowanych wokół miejsca wykonywanych procedur chirurgicznych. Analiza dynamiki zmian temperatury tych obszarów dostarcza istotnych informacji dotyczących procesów gojenia i regeneracji, odzwierciedlających przebieg procesów metabolicznych i zmian w perfuzji tkanek miękkich, co może pomóc we wczesnym wykryciu problemów w gojeniu się operowanych tkanek. Dzięki mobilności kamer termowizyjnych pomiary mogą być wykonywane w sposób nieinwazyjny, nawet w trakcie trwania procedur. Umożliwia to identyfikację lokalnych stanów zapalnych, obserwację wzmożonej aktywności metabolicznej związanej z gojeniem się ran czy ocenę procesów naprawczych, np. po augmentacji czy przeszczepie tkanek miękkich. Dane te stanowią istotne uzupełnienie standardowych metod diagnostycznych, takich jak obrazowanie rentgenowskie, które dostarcza istotnych informacji strukturalnych bez informacji funkcjonalnych.
Celem badań była ocena możliwości wykorzystania termografii w wybranych przypadkach zabiegów chirurgicznych w obrębie twarzoczaszki oraz w monitorowaniu przebiegu leczenia.

Metodologia

Badania prezentowane w niniejszej pracy opisują wykorzystanie termowizji w wybranych zabiegach chirurgicznych – augmentacji wyrostka zębodołowego, wszczepienia implantu zębowego, przeszczepu wolnych płatów w okolice stawów skroniowo-żuchwowych oraz podania dwóch typów znieczulenia miejscowego. Obrazowanie przeprowadzono przed zabiegami oraz bezpośrednio po jak i w różnych interwałach czasowych aż do 7 dni po danym zabiegu. Pomiary przeprowadzono przy użyciu kamery termowizyjnej FLIR T1020 o czułości termicznej 30 mK. Każdy ochotnik przeszedł aklimatyzację temperaturową trwającej minimum 20 min.

Wyniki

W przypadku augmentacji, jaki i implantacji bezpośrednio po zabiegu następuje spadek temperatury względem temperatury wyjściowej badanego obszaru, następnie widzimy zmiany temperatury, które można uznać za oscylacje aż do siódmego dnia od zabiegu, gdzie w obu badanych grupach pacjentów temperatura wzrasta osiągając temperaturę początkową w przypadku implantacji oraz nieco ją przekraczając w przypadku zabiegu augmentacji. Otrzymane zmiany temperatury między poszczególnymi interwałami czasowymi w których odbywały się pomiary wskazują na dynamiczny przebieg procesu gojenia, zmianę perfuzji oraz nasilenie procesów zapalnych i aktywację mechanizmów odbudowy tkanek. W przypadku grupy poddanej implantacji istotną zmianę temperatury zaobserwowano dla pomiaru przed i bezpośrednio po zabiegu. Z punktu widzenia fizjologii, nagła zmiana temperatury po zabiegu implantologicznym może być użytecznym markerem oceny wczesnej odpowiedzi tkanek i świadczyć o tym, że organizm reaguje na zabieg i uruchamia procesy homeostatyczne i naprawcze. W innych badaniach poświęconych procedurom chirurgicznej ekstrakcji korzenia, zatrzymanych trzecich zębów trzonowych oraz znieczulenia miejscowego udowodniono, iż zastosowanie obrazowania termicznego pozwala na wgląd w procesy odpowiedzi tkanek na daną procedurę, dzięki możliwości oceny dynamiki zmian temperatury powierzchni ciała wybranych obszarów związanych bezpośrednio z tkankami poddawanymi procedurom chirurgicznym oraz pośrednio warstwom tkanek znajdującym się w kontakcie z miejscem opracowywanym. Poza amplitudą zmian temperatury badanych tkanek istotny jest też czas odpowiedzi termicznej wskazujący na utrzymywanie się procesu zapalnego lub też tempo regeneracji tkanek. W przypadku badań nad odpowiedzią termiczną tkanek po podaniu dwóch rodzajów znieczulenia wykazano nie tylko różnice w zasięgu zmian temperaturowych po stronie twarzy, po której znieczulenie podawano, ale również w czasie odpowiedzi i dodatkowo reakcję kontralateralną widoczną po stronie przeciwnej do leczonej. Zatem dynamika zmian termicznych tkanek uzupełnia informacje na temat zdrowia pacjenta oraz regeneracji tkanek.

W badaniach, w których wykorzystano termowizję w ocenie dynamiki zmian rozkładu temperatury powierzchni wolnych płatów przeszczepianych w okolice stawów skroniowo-żuchwowych jednoznacznie wskazało różnice temperatury już bezpośrednio po wypreparowaniu płatów z mięśnia czworogłowego uda, wskazując na różnicę średniej temperatury między płatami sięgającą 2C. Różnica ta w drugim dniu po przeszczepie sięgała nawet 5C. Ostatecznie prawy płat wykazywał cechy niewydolności mikrokrążenia, co doprowadziło do konieczności jego usunięcia. Średnia temperatura prawego płata przed jego usunięciem była niższa od wartości zarejestrowanych w prawidłowo ukrwionym płacie lewym aż o 6°C. Różnice oraz dynamika zmian amplitudy temperatury w płacie niewydolnym naczyniowo wykazywały istotne statystycznie odchylenia w porównaniu z analogicznymi parametrami rejestrowanymi równocześnie w płacie o prawidłowej perfuzji. Należy także podkreślić, iż początkowo niższa temperatura płata prawego oraz dynamiczne i znamienne statystycznie cykliczne wzrosty temperatury w porównaniu do prawego już w pierwszych pomiarach po przeszczepie wstępnie sugerowały problem z perfuzją krwi skutkujący obniżoną aktywnością metaboliczną tkanki, co zazwyczaj oznacza stan zapalny. Otrzymane parametry termiczne można traktować jako pierwsze w porównaniu do badań dopplerowskich predyktory zaburzeń perfuzji i odżywiania przeszczepionego płata.

Opisywane badania jednoznacznie wskazują, że termografia w podczerwieni dostarcza nie tylko informacji jakościowych, ale także ilościowych, które są przydatne do oceny klinicznej tkanek. Otrzymane dane temperaturowe jak i powierzchniowe zmiany izoterm mogą zostać wykorzystane do wczesnej oceny różnych patologii i stanowić uzupełnienie standardowych technik obrazowych, przy czym termografia w przeciwieństwie do RTG czy CBCT może wskazać zakres występowania wzmożonych procesów metabolicznych, a więc należy ją traktować jako technikę funkcjonalną, której wyniki dostarczają informacji komplementarnych dla strukturalnych technik obrazowych.

Ponadto czasowa analiza zmian parametrów temperaturowych (temperatura średnia, różnica temperatury średniej strony poddanej zabiegowi i kontrolnej) pokazuje dynamikę zmian temperatury tkanek, a zatem pośrednio metabolizmu, co może świadczyć o efektywności bądź komplikacjach procesu leczenia. Ze względu na bezbolesny i bezinwazyjny charakter tej metody może być ona stosowana jako uzupełnienie podstawowych technik diagnostycznych przy stosowaniu ujednoliconych warunków wykonywania zdjęć kamerą termowizyjną.

Podsumowanie

Analiza termiczna tkanek i otrzymane odmienne wzorce termiczne po opisywanych różnych zabiegach chirurgicznych mogą wskazywać na odmienny charakter procesów biologicznych zachodzących w tkankach po przeprowadzonych procedurach. Uzyskane wyniki mogą stanowić dodatkowe źródło informacji na temat możliwości wykorzystania oceny temperatury powierzchni tkanek jako nieinwazyjnego biomarkera stanu tkanek zabiegach z zakresu chirurgii układu stomatognatycznego.

Trudne przypadki w chirurgii szczękowo-twarzowej u pacjentów w wieku rozwojowym

Autor:
Bogusława Orzechowska-Wylęgała

Współautorzy:
Michał Bąk, Natalia Sitek-Ignac, Daniel Szram, Mateusz Rogulski

Abstract:

Prezentacja koncentruje się na analizie skomplikowanych urazów części twarzowej czaszki u dzieci i młodzieży. Szczególną uwagę zwracamy na różnorodność obrażeń – złamania kości twarzoczaszki (m.in. żuchwy, szczęki, oczodołu i nosa), uszkodzenia tkanek miękkich oraz powikłania pourazowe. Omówione zostaną trudności diagnostyczne wynikające z odmienności anatomicznych młodego pacjenta oraz procesów wzrostowych, które utrudniają postępowanie chirurgiczne i leczenie. Przedstawione przypadki podkreślą, jak istotna jest szybka diagnostyka, trafny dobór metody leczenia oraz ścisła współpraca interdyscyplinarna, mająca na celu zarówno odtworzenie funkcji, jak i estetyki twarzy. Zostaną zaprezentowane nowoczesne techniki chirurgiczne i przykłady postępowania w przypadkach złożonych lub rozległych urazów, z odniesieniem do najczęstszych powikłań oraz aspektów rehabilitacji psychofizycznej młodych pacjentów.

Parachute Technique: A New Endoscopic Method for Closing Recurrent Oronasal Fistulas in Cleft Palate Patients

Autor:
Aleksander Zwierz[1]
Współautorzy:
Oskar Komisarek[1,2]
Paweł Burduk[1]
[1] Department of Otolaryngology, Audiology and Phoniatrics, Collegium Medicum, Nicolaus Copernicus University in Torun, Jagiellońska 13-15, 85-067 Bydgoszcz, Poland
[2]The Regional Specialist Hospital in Olsztyn, 10-561 Olsztyn, Poland

Abstract:

Background
Oronasal fistulas are among the most persistent complications following cleft palate repair, with reported recurrence rates reaching up to 68% in challenging adult cases. Their development is driven by multiple factors, including the width and type of cleft, insufficient vascularity, postoperative scarring, tissue tension, and the surgeon's technique. Patients with wide Veau III–IV clefts or multiple prior surgeries are particularly prone to recurrent defects, which significantly impair speech, feeding, and overall quality of life. Despite numerous techniques—such as local mucoperiosteal flaps, tongue flaps, regional grafts, biomaterials, and endoscopic multilayer repairs—no universal method reliably prevents recurrence in heavily scarred or previously reconstructed palates. Large defects with limited tissue availability remain especially difficult to manage, underscoring the need for alternative, minimally invasive strategies that enable tension-free, vascularized, multilayer closure in revision settings.
This study presents a novel endoscopic method, the Parachute Technique, utilizing autologous inferior turbinate tissue to achieve precise, minimally invasive closure of recurrent oronasal fistulas. The goal is to demonstrate a reproducible approach that improves healing conditions, reduces surgical morbidity, and offers an effective solution in cases where conventional methods have failed.

1. Technique Description
(1–2) Identification of the oronasal fistula
A sterile probe is inserted orally through the fistula to determine its exact trajectory. Simultaneously, a 0° or 30° endoscope is introduced into the nasal cavity to visualize the protruding tip of the probe from the nasal side, confirming the precise location, size, and orientation of the defect.

(3) Preparation of the nasal cavity
The nasal aspect of the fistula is cleansed with saline irrigation to remove mucus and crusts. Scar or granulation tissue surrounding the fistula margins is gently debrided under endoscopic control. Vasoconstrictive agents or electrocautery are applied to minimize bleeding and improve visualization.
(4) Passing the needle through the fistula
Using a guidewire, a sterile needle is inserted from the oral cavity through the fistula into the nasal cavity and advanced anteriorly until it exits through the nostril. This establishes a controlled tract for subsequent flap transposition.
(5–7) Harvest and preparation of the inferior turbinate flap
Under endoscopic visualization, the inferior nasal turbinate is identified and excised en bloc at its base. The specimen is removed through the anterior nostril. The mucosa of the excised turbinate is then partially elevated from its bony core, without complete detachment, creating a flexible "parachute-shaped" mucosal flap. The previously exteriorized needle is then passed through the turbinate flap, piercing it to half its thickness to secure it for transposition.
(8–9) Transposition and placement of the flap
The needle is carefully withdrawn retrograde—from the nostril, through the nasal cavity, through the fistula, and into the oral cavity—pulling the turbinate flap along with it. The flap is positioned so that the mucosal surface faces the nasal cavity, while the bony component provides a supportive plug within the fistula tract. The flap is adjusted under endoscopic control to ensure complete circumferential coverage of the defect and absence of tension or folds.
(10) Silicone stent placement and stabilization
A thin layer of medical-grade silicone or a silicone stent is placed on the nasal side of the flap to protect the repair, prevent synechiae, and stabilize the mucosal layer. The stent is secured with nonabsorbable sutures at the nasal vestibule and removed after 14 days.

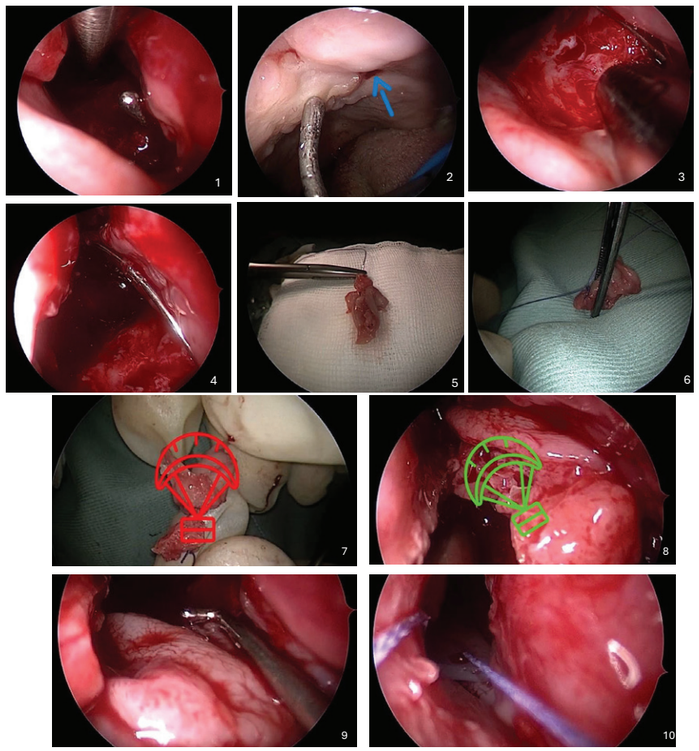

Results
The Parachute Technique achieved successful closure of recurrent oronasal fistulas in all operated cases, including patients with extensive scarring and multiple prior surgical attempts. Endoscopic visualization enabled precise manipulation within the nasal cavity and atraumatic transposition of the autologous turbinate flap.The multilayer configuration created by the mucosal "parachute" and the bony core provided stable defect obliteration, with favorable early healing and no evidence of dehiscence in postoperative follow-up. The use of autologous tissue minimized immunologic risk, while the silicone stent effectively stabilized the repair and prevented nasal synechiae. Patients reported improved oral–nasal separation during alimentation and speech-related airflow control, with reduced postoperative morbidity compared to more invasive alternatives.
Discussion
Recurrent oronasal fistulas remain one of the most challenging complications after cleft palate repair, particularly in patients with significant scar tissue, limited local tissue availability, or prior failed reconstructions. Standard methods—including local mucoperiosteal flaps, tongue flaps, grafts, or biomaterials—often exhibit high recurrence rates, especially when tension-free closure cannot be achieved.
The Parachute Technique addresses these limitations through several mechanisms:
• **use of autologous inferior turbinate tissue**, eliminating the risk of rejection;
• **endoscopic access**, allowing precise work in a confined surgical field with minimal trauma;
• **multilayer closure**, combining mucosal coverage and a supportive bony core to reinforce the fistula tract;
• **reduced donor-site morbidity**, since the inferior turbinate is not a functionally critical structure.
This method is particularly advantageous in revision cases where local palatal tissues are exhausted or heavily scarred. However, its limitations include the need for advanced endoscopic skills and appropriate instrumentation, as well as anatomical situations in which the inferior turbinate may be unsuitable for harvest. Despite these constraints, early outcomes suggest that the technique offers a promising alternative to existing reconstructive strategies.

Conclusion
The Parachute Technique provides a minimally invasive, autologous, and structurally reinforced approach to the closure of recurrent oronasal fistulas. Its endoscopic execution, multilayer design, and reliable mucosal coverage offer distinct advantages in cases where traditional methods fail. With further experience and refinement, this technique has the potential to become a reproducible and valuable addition to the surgical management of complex cleftrelated fistulas.

Strategie leczenia rogowaciejącej torbieli zębopochodnej: ocena dostępnych metod ze szczególnym uwzględnieniem roli leczenia dwuetapowego u dzieci

Autor:
Anna Krzykowska, e-mail: anna.krzykowska02@gmail.com
Współautorzy:
Krzysztof Dowgierd, e-mail: krzysztofdowgierd@gmail.com
Krzysztof Lubaś, e-mail: xlubas@gmail.com

Abstract:

Cel: Przedstawienie charakterystyki klinicznej, radiologicznej oraz możliwości terapeutycznych zębopochodnej torbieli rogowaciejącej (OKC), ze szczególnym uwzględnieniem skuteczności leczenia dwuetapowego.
Metodyka: Omówiono cechy kliniczne i radiologiczne OKC oraz dostępne metody leczenia, w tym marsupializację z enukeacją i obwodową ostektomią. Przedstawiono także przypadek 17-letniego pacjenta leczonego metodą dwuetapową oraz wyniki badań obejmujących skuteczność leczenia zębopochodnej torbieli rogowaciejacej.
Wnioski: Wybór metody leczenia OKC powinien zależeć od rozmiaru zmiany. Przeglądy systematyczne wskazują, że najniższy odsetek nawrotów uzyskuje się po resekcji oraz enukleacji z obwodową ostektomią i zastosowaniem 5-fluorouraclu, natomiast sama enukleacja cechuje się najwyższą częstością wznowy. Marsupializacja z następową enukleacją i radykalizacją obwodową istotnie zmniejsza ryzyko wznowy. Metoda ta powinna być stosowana zwłaszcza w przypadku torbieli dużych rozmiarów oraz u pacjentów pediatrycznych, ponieważ pozwala ona znacznie ograniczyć radykalność zabiegu.

NOTATKI